



## Onfaloplastia: estudo comparativo de técnicas

### *Onphaloplasty: comparative study of techniques*

ANTONIO VIEIRA DIAS FILHO<sup>1</sup>  
 MARIA GABRIELLA  
 CAVALCANTI VALADÃO<sup>2</sup>  
 TARCÍSIO ROBERTO  
 GUERRA FILHO<sup>3</sup>  
 ROSELY MORAES GONÇALVES  
 DE MOURA<sup>4</sup>

#### RESUMO

**Introdução:** O umbigo tem importância central na harmonia do abdome, sendo importante uma cicatriz umbilical de aspecto natural na abdominoplastia. O objetivo deste trabalho foi comparar três técnicas de onfaloplastia. **Método:** Quarenta e duas pacientes submetidas à abdominoplastia foram agrupadas conforme a técnica utilizada: grupo O (n=19), o umbigo ressecado de forma oval e o retalho abdominal incisado em elipse vertical; no grupo U (n=11), o umbigo ressecado em forma pouco oval e o retalho recebeu incisão curva de concavidade superior; e no Grupo Y (n=12), o umbigo ressecado em forma triangular e o retalho incisado em forma de "Y". Os grupos foram comparados quanto a complicações e satisfações das pacientes e do cirurgião. **Resultados:** Ocorreram estenoses em três pacientes com cicatriz oval, associadas a cicatrizes patológicas. O umbigo largo foi mais prevalente na técnica curva de concavidade superior (36,36%), embora sem significância estatística. O teste de correlação linear de Person mostrou associação da insatisfação da paciente com o alargamento do umbigo (p=0,0003). Quanto à satisfação das pacientes, avaliada pelo Teste de Kruskal-Wallis, a cicatriz triangular foi estatisticamente melhor que a curva de concavidade superior (p<0,05). Não houve significância estatística na comparação da satisfação das pacientes da cicatriz oval com as outras, assim como não foi constatada diferença significativa da satisfação do médico com as três técnicas. **Conclusão:** A técnica triangular proporcionou maior satisfação às pacientes, em relação à incisão curva de concavidade superior. O alargamento do umbigo foi o fator mais relacionado à insatisfação das pacientes, nesta casuística.

**Descritores:** Abdominoplastia; Onfaloplastia; Satisfação.

#### ABSTRACT

**Introduction:** The navel is central to the appearance of the abdomen, and it is important for the umbilical scar to have a natural aspect following abdominoplasty. The objective of this study was to compare three omphaloplasty techniques. **Method:** Forty-two patients undergoing abdominoplasty were grouped according to the technique used: in group O (n=19), the navel was resected in an oval shape and the abdominal flap incised in a vertical ellipse; in group U (n=11), the navel was resected in a short oval shape and the flap incised with an upper concavity; and in group Y (n=12), the navel was resected in a triangular shape and the flap incised in a "Y" shape. The groups were compared regarding complications and satisfaction of patients and the surgeon. **Results:** Three patients in group O had stenoses associated with pathological scars. A wide navel was more prevalent in the upper concave curve technique used in group U (36.36%), although the differences in prevalence rates were not statisti-

Instituição: Trabalho realizado no Serviço de Cirurgia Plástica do Hospital Geral de Fortaleza (HGF), Fortaleza, CE, Brasil.

Artigo submetido: 3/2/2014.  
 Artigo aceito: 1/6/2014.

DOI: 10.5935/2177-1235.2014RBCP0047

1 - Membro Especialista da SBCP. Cirurgião Plástico do Hospital Universitário Presidente Dutra (HU-UFMA), São Luís, MA, Brasil. Ex- Residente de Cirurgia Plástica do Hospital Geral de Fortaleza.

2 - Residente de Cirurgia Plástica do Hospital Geral de Fortaleza.

3 - Residente de Cirurgia Plástica do Hospital Geral de Fortaleza.

4 - Membro Titular da SBCP. Preceptora do Serviço de Cirurgia Plástica do Hospital Geral de Fortaleza. Cirurgiã Plástica do Instituto do Câncer do Ceará.

cally significantly. Pearson linear correlation test showed an association between patient dissatisfaction and navel enlargement ( $p = 0.0003$ ). Patient satisfaction was evaluated using the Kruskal-Wallis test. The triangular scar group showed statistically better patient satisfaction than the upper concave curve technique ( $p < 0.05$ ). There was no statistical significance in patient satisfaction between oval scarring and the other methods. We found no significant difference in physician satisfaction with the three techniques. **Conclusion:** Patients who underwent the triangular technique experienced greater satisfaction than those who underwent the upper concave curve technique. Navel enlargement was the factor most related to patient dissatisfaction.

**Keywords:** Abdominoplasty; Omphaloplasty; Satisfaction.

## INTRODUÇÃO

O umbigo é a única cicatriz considerada normal no corpo humano e está presente desde os primeiros dias de vida, sendo um componente essencial da beleza do abdome. Na abdominoplastia, o formato e a posição do umbigo são muito importantes para um resultado satisfatório.

A cicatriz umbilical tem o aspecto arredondado, mais profundo na parte superior, onde é limitado pelo rodete cutâneo. Na sua porção central pronuncia-se o mamilo ou mamelão, cujo centro é vestígio da cicatriz do cordão umbilical. Circundando o mamelão existe uma depressão circular denominada sulco umbilical<sup>1</sup>.

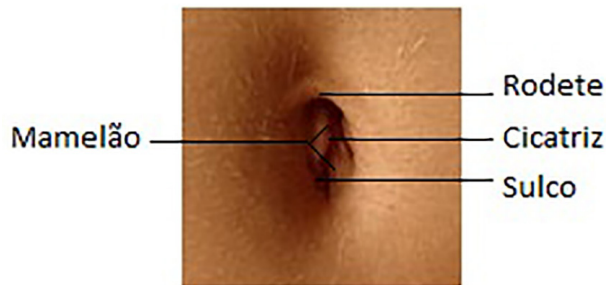


Figura 1. Anatomia do umbigo

Nas primeiras abdominoplastias, pouca ou nenhuma atenção era dada ao umbigo, que, em muitas vezes, poderia ser excisado com o excesso de tecido dermo-adiposo. Observando questões estéticas, alguns cirurgiões passaram a preservar a cicatriz umbilical, conservando-a em sua posição original<sup>2</sup>.

Em 1921, Frist realizou a primeira transposição de umbigo em abdominoplastia, utilizando formas circulares. Flesch, Thebesius e Weisheimer, em 1931, conservavam um triângulo de pele de base distal no umbigo. Vernon, em 1957, retornou às formas circulares, mas resultou em muitos casos de estenose. Pitanguy, em 1967, preconizou uma incisão curva de concavidade cranial para o tratamento do umbigo na abdominoplastia. Em 1976, Avelar publicou a técnica de estrela de três pontos, visando evitar retrações cicatriciais, com umbigo ressecado em forma triangular e o retalho abdominal incisado em forma de "Y"<sup>2,3</sup>.

Atualmente, na maioria das plásticas de abdome,

a cicatriz umbilical é transposta, mantendo-se o pedículo profundo aderido à parede abdominal. O pedículo pode ser encurtado, se necessário, por fixação à aponeurose, por plicatura, dobrando-se por si mesmo ou ancorado na aponeurose pelos pontos de sutura que fixam o umbigo na nova posição no retalho abdominal<sup>2</sup>.

Diversos autores utilizam as mais variadas formas geométricas no tratamento da cicatriz umbilical: estrela de "Mercedes", losangos, elipses, cruzes, trevos, retângulos, escudo, símbolo de infinito, duplo "V", etc<sup>3-6</sup>. Além disso, alguns autores preconizam neo-onfaloplastias de rotina na cirurgia plástica de abdome, principalmente quando realizada após grandes perdas ponderais<sup>3,4,7,8</sup>.

## OBJETIVO

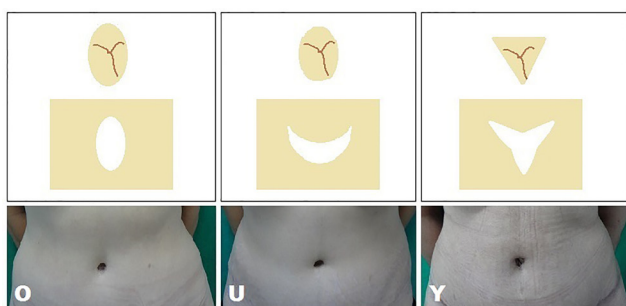
Mesmo sendo uma das cirurgias plásticas mais realizadas no Brasil, a abdominoplastia ainda não possui a técnica ideal para o tratamento da cicatriz umbilical. O objetivo do presente estudo é comparar três técnicas consagradas de onfaloplastia, avaliando complicações e satisfações das pacientes e do médico com o resultado da cicatriz umbilical.

## MÉTODO

Este estudo caracterizou-se por ser observacional, transversal, comparativo, baseado em pesquisa de prontuário e resposta de questionário, de pacientes, do sexo feminino, submetidas à abdominoplastia clássica, no período de 2011 a 2013, interessando a técnica utilizada no tratamento da cicatriz umbilical.

Foram excluídas as pacientes que apresentaram variação de peso maior que cinco quilogramas entre o pré e pós-operatório, no momento da entrevista.

Após análise de prontuários, as pacientes foram alocadas em três grupos conforme a técnica de onfaloplastia empregada na abdominoplastia: Grupo O, o umbigo foi ressecado de forma oval e no retalho abdominal foi realizada uma incisão em elipse vertical; no grupo U, a cicatriz umbilical foi ressecada em forma pouco oval e o retalho recebeu incisão curva de concavidade superior; e no Grupo Y, o umbigo foi ressecado em forma triangular e o retalho abdominal incisado em forma de Y (Figura 2).



**Figura 2.** Grupos de técnicas de onfaloplastia do estudo

Durante a abdominoplastia, independente da técnica de onfaloplastia empregada, foi realizada marcação respectiva no retalho abdominal, seguida de incisão da pele mantendo a cicatriz umbilical presa à parede abdominal da paciente. A cicatriz umbilical foi fixada, com fios inabsorvíveis, pela derme à aponeurose dos músculos retos abdominais em seus pontos cardeais ou extremidades. O retalho abdominal foi incisado conforme a marcação da técnica e a área peri-incisional submetida a desgordimento em formato de tronco de cone, com tesoura de Metzenbaum. Após montagem do abdome, a cicatriz umbilical foi suturada em dois planos ao retalho abdominal, concluindo a onfaloplastia.

Nos cuidados pós-operatórios da cicatriz umbilical, utilizou-se pomada a base de colagenase e curativo contentivos com cinta cirúrgica. Por vezes, foram utilizadas próteses/pérolas para manter o formato do umbigo e/ou ajudar no tratamento de cicatrizes hipertróficas.

Os dados demográficos foram anotados em um questionário, tendo sido utilizados para confirmar a homogeneidade dos grupos. O questionário continha ainda a classificação da satisfação das pacientes e da satisfação do médico com a cicatriz umbilical, em 4 modalidades: muito insatisfeito, insatisfeito, satisfeito e muito satisfeito, às quais

foram atribuídos índices: 1, 2, 3 e 4, respectivamente, para a análise estatística.

Foram realizados testes estatísticos avaliando e comparando os três grupos, quanto às complicações, satisfação das pacientes e satisfação do médico, utilizando o Programa BioEstat 5.0, disponível para download na rede mundial de computadores. O nível de significância foi um  $p$  menor que 0,05.

A homogeneidade dos grupos foi confirmada pelo teste de Bartlett, que compara três ou mais amostras multivariadas, obtendo-se um "coeficiente de máxima-verossimilhança" simbolizado por  $\phi$ , podendo o tamanho das amostras ser igual ou desigual<sup>10</sup>.

A satisfação foi avaliada pelo Teste de Kruskal-Wallis, sendo este um teste não-paramétrico, conhecido como Teste H, destina-se a comparar três ou mais amostras independentes do mesmo tamanho ou desiguais, cujos escores devem ser mensurados, pelo menos, a nível ordinal<sup>10</sup>.

As complicações comparadas com o teste de partição do Qui-Quadrado. E a associação entre a insatisfação das pacientes (índices de 1 a 4, conforme o grau) e o alargamento da cicatriz umbilical (presença=1, ausência=0) avaliada pelo teste de correlação linear de Person, que associa duas variáveis mensuradas a nível intervalar ou de razões, medindo-se o grau e a direção do coeficiente de correlação linear  $r$ , que pode variar de -1 a +1, e quanto mais próximos desses valores, mais forte a associação das variáveis<sup>10</sup>.

## RESULTADOS

Foram avaliadas quarenta e duas pacientes submetidas à abdominoplastia clássica, cujos dados seguem na Tabela 1. Os grupos foram considerados estatisticamente homogêneos ( $\phi=25,3362$  e  $p=0,0047$ ), quanto à idade, paridade, tempo de seguimento e índices de massa corporal pré e pós-operatórios.

As complicações estão apresentadas na Tabela 2.

**Tabela 1.** Grupos de técnicas de onfaloplastia

Técnicas	n	Idade (anos)	Paridade	IMC* pré	IMC* pós	Tempo (meses)
O	19	42,15	2,21	23,34	23,67	16,89
U	11	35,90	2,00	23,23	23,38	17,18
Y	12	36,91	1,83	23,65	24,16	13,50
TOTAL	42	39,02	2,04	23,40	23,73	16,00

\* IMC – índice de massa corporal

O = Grupo da cicatriz oval;

U = Grupo da cicatriz curva de concavidade superior;

Y = Grupo da cicatriz triangular.

**Tabela 2.** Prevalência de Complicações e Satisfações

	Deiscência	Estenose	Alargamento	Queloide	Hipertrófica	Satisfação paciente	Satisfação médico
O	5,26%	15,78%	15,78%	10,52%	5,26%	89,47%	78,94%
U	0	0	36,36%	0	18,18%	63,63%	63,63%
Y	0	0	8,33%	0	16,66%	100%	91,66%
p	0,5379	0,1415	0,2383	0,2805	0,8142	0,0369	0,2617

O = Grupo da cicatriz oval;

U = Grupo da cicatriz curva de concavidade superior;

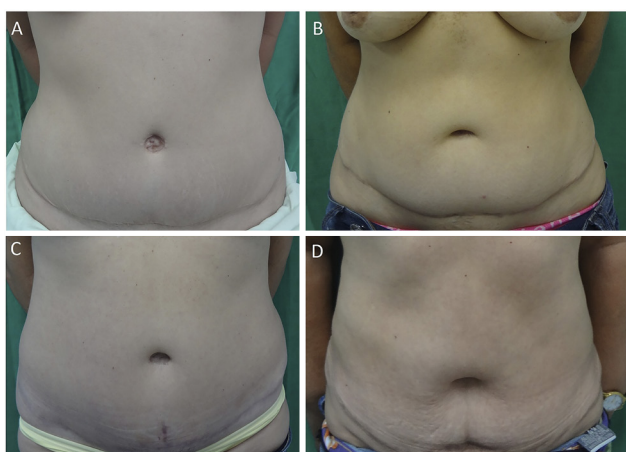
Y = Grupo da cicatriz triangular.

Na análise do teste de partição do  $\chi^2$ , não se observaram diferenças estatisticamente significantes entre os grupos. Não houve infecção, necrose ou aplanamento de cicatriz umbilical.

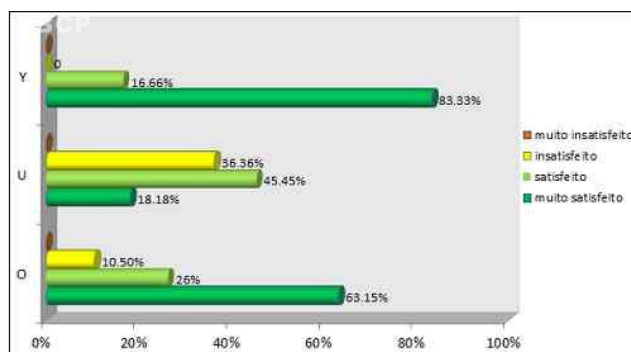
Ocorreram estenoses em três pacientes com cicatriz oval, associadas a cicatrizes patológicas: queiloideanas (2) e hipertróficas (1), também presentes na cicatriz horizontal da abdominoplastia.

O alargamento do umbigo foi mais prevalente na técnica de incisão curva de concavidade superior (36,36%), embora não tenha tido significância estatística. A principal causa de insatisfação com a cicatriz umbilical apontada pelas pacientes foi o alargamento, que ocorreu em: três do grupo O, quatro do grupo U e um do grupo Y (Figura 3). E o teste de correlação linear de Person mostrou associação da insatisfação da paciente com a presença do alargamento do umbigo ( $p = 0,0003$ ,  $r = -0,5351$ ).

Quanto à satisfação das pacientes, avaliada pelo Teste



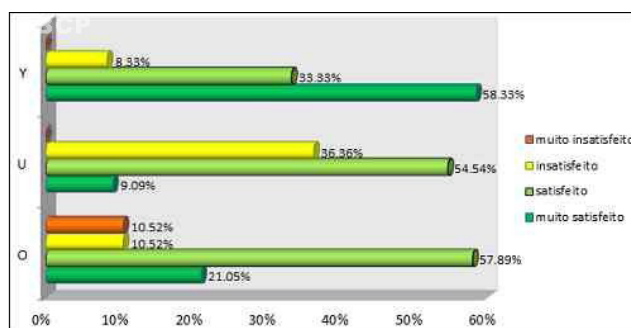
**Figura 3** – Pacientes com umbigos largos: A – paciente do grupo U, 27 anos, 13º mês pós-operatório (PO), insatisfeita. B – paciente do grupo U, 39 anos, 32º mês PO, insatisfeita. C – paciente do grupo U, 43 anos, 16º mês PO, insatisfeita. D – paciente do grupo O, 50 anos, 13º mês PO, satisfeita, médico insatisfeito, aumento de 5Kg.



**Figura 4.** Satisfação das pacientes com a cicatriz umbilical.

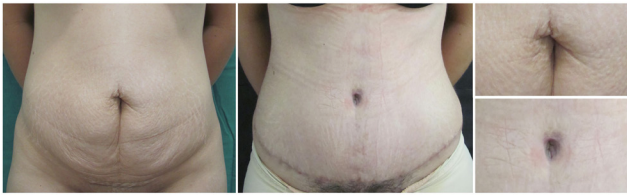
de Kruskal-Wallis, a cicatriz triangular foi estatisticamente melhor que a curva de concavidade superior com um  $p < 0,05$ . No entanto não houve significância estatística na comparação da satisfação das pacientes da cicatriz oval com as outras (Figura 4). Assim como não foi constatada diferença estatisticamente significativa da satisfação do médico com as três técnicas (Figura 5).

A Figura 6 apresenta uma paciente muito satisfeita



**Figura 5.** Satisfação do médico com a cicatriz umbilical.

com a cicatriz umbilical, pertencente ao grupo de ressecção oval do umbigo e incisão elíptica no retalho abdominal, no pré-operatório e no 8º mês pós-operatório. O médico avaliador também classificou o resultado como muito satisfatório pela

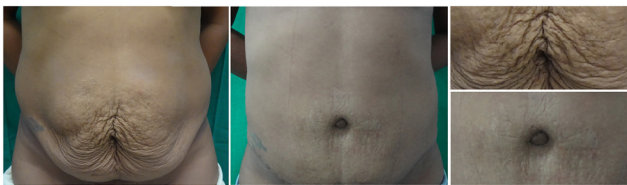

**Figura 6.** Paciente muito satisfeita do grupo O

boa definição do contorno do umbigo e pela ausência de cicatrizes evidentes.

A Figura 7 ilustra uma paciente satisfeita com a onfaloplastia, pertencente ao grupo de ressecção pouco oval da cicatriz umbilical e incisão curva de concavidade superior no retalho, no pré-operatório e no 7º mês pós-operatório. O médico classificou o resultado como satisfatório, pela ausência de cicatriz evidente.

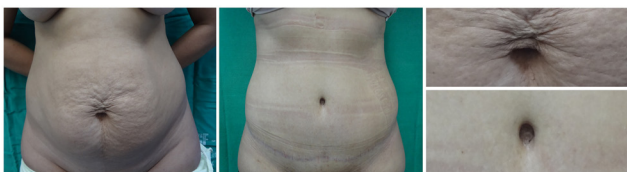A Figura 8 apresenta uma paciente satisfeita com a



**Figura 7.** Paciente satisfeita do grupo U

cicatriz umbilical, pertencente ao grupo de ressecção triangular do umbigo e incisão em forma de "Y" no retalho, no pré-operatório e no 7º mês pós-operatório. O médico classificou o resultado como satisfatório, embora apresente cicatriz hipertrófica no polo superior.

## DISCUSSÃO



**Figura 8.** Paciente satisfeita do grupo Y

Na abdominoplastia o formato e a posição do umbigo têm grande importância para um resultado satisfatório. Diversas técnicas têm sido propostas para conseguir uma cicatriz com aspecto natural.

Já bem estabelecida na literatura<sup>3,5-6,7,9,11</sup>, a estenose em técnicas circulares foi observada nesta casuística, embora tenha ocorrido em pacientes com cicatrizes patológicas, tanto no umbigo, como na horizontal da abdominoplastia.

Neste estudo, o umbigo largo foi mais prevalente na técnica de incisão curva de concavidade superior (36,36%), embora sem significância estatística. Mas do total de 6 pacientes insatisfeitas no estudo, 5 foram por esta causa, sendo confirmada a associação por teste estatístico.

A técnica triangular foi significativamente melhor avaliada que a curva com concavidade superior. Foram observadas satisfações de pacientes e cirurgião muito semelhantes às encontradas por Rosique e colaboradores<sup>11</sup>, e publicadas na Revista Brasileira de Cirurgia Plástica, em 2009. (Tabela 3).

A diferença de satisfação entre paciente e cirurgião pode ser devido à maior tolerância às cicatrizes e consequente satisfação subjetiva pelas pacientes, por estarem satisfeitas com a melhora estética global do abdome, após a abdominoplastia.

A insatisfação dos cirurgiões plásticos com a cicatriz umbilical da abdominoplastia gera uma busca constante pela técnica ideal para a onfaloplastia, sendo muito comuns publicações com diferentes formas geométricas tanto na ressecção do umbigo, quanto na incisão do retalho.

## CONCLUSÃO

A técnica triangular proporcionou maior satisfação às pacientes, em relação à incisão curva de concavidade superior. O alargamento do umbigo foi a complicação mais relacionada à insatisfação das pacientes, nesta casuística.

**Tabela 3.** Comparação Dados do Estudo e Rosique *et al.*<sup>11</sup>

	Dados do Estudo		Rosique <i>et al.</i> <sup>11</sup>	
	Satisfação da paciente	Satisfação do médico	Satisfação da paciente	Satisfação do médico
O	89.47%	78.94%	86%	86%
U	63.63%	63.63%	70%	70%
Y	100%	91.66%	92%	83%

O = Grupo da cicatriz oval;

U = Grupo da cicatriz curva de concavidade superior;

Y = Grupo da cicatriz triangular.

## REFERÊNCIAS

1. Jaimovich CA, Mazzarone F, Parra JF, Pitanguy I. Semiologia da parede abdominal: seu valor no planejamento das abdominoplastias. *Rev Bras Cir Plast.* 1999;14(3):21-50.
2. Sinder R. Abdominoplastias. In: ed. Carreirão S, Cardim V, Goldenberg D. *Cirurgia Plástica.* São Paulo: Atheneu, 2005.
3. Tavares Filho JM, Oliveira DF, Franco TR. Umbílico e Neumbilicoplastias. In: ed. Lima Júnior EM. *Tratado de Cirurgia Plástica após Grandes Perdas Ponderais.* São Paulo: Atheneu, 2010.
4. Bozola AR. Abdominoplastia: novos conceitos e tratamentos na mesma classificação de 25 anos. In: ed. Mélega JM, Viterbo F, Mendes FH. *Cirurgia plástica: princípios e atualidades.* Rio de Janeiro: Guanabara Koogan, 2011.
5. Freitas JO, Guerreiro V, Sperli AE. Neo-onfaloplastia na dermolipectomia abdominal: técnica do duplo "V". *Rev Bras Cir Plást.* 2010;25(3): 504-8.
6. Furtado IR. Onfaloplastia: técnica do infinito. *Rev Bras Cir Plást.* 2011;26(2):298-301.
7. Nogueira DS. Neo-onfaloplastia de rotina em abdominoplastias. *Rev. Bras Cir Plást.* 2008;23(3):207-13.
8. Abreu JA. Abdominoplastias: neo-onfaloplastia sem cicatriz e sem excisão de gordura. *Rev Bras Cir Plást.* 2010;25(3):499-503.
9. Avelar JM. Abdominoplasty: systematization of a technique without external umbilical scar. *Aesthetic Plast Surg.* 1978;2:141-51.
10. Ayres M, Ayres JM, Ayres DL, Santos AA. *BioEstat: aplicações estatísticas nas áreas das ciências biomédicas.* Belém, PA, 1997.
11. Rosique MJ, Rosique RG, Lee FD, Kawakam H, Glatsteins N, Mélega JM. Estudo comparativo entre técnicas de onfaloplastia. *Rev Bras Cir Plást.* 2009;24(1):47-51.

---

### Autor correspondente:

#### Antonio Vieira Dias Filho

Rua do Aririzal, Condomínio Ville, Bloco 8, Apto 1303, COHAMA.  
São Luis, MA, Brasil, CEP: 65067-190.