



Sutura elástica – uma alternativa para grandes perdas cutâneas

Elastic suture: an alternative for extensive skin loss

MANOEL ALVES VIDAL¹
CARLOS EDUARDO DA SILVEIRA MENDES
JUNIOR²
JOSÉ ANTONIO SANCHES³

Instituição: Serviço de Cirurgia Plástica da Faculdade de Medicina de Catanduva – SP

Artigo submetido: 14/01/2013.
Trabalho aceito: 10/03/2013.

DOI: 10.5935/2177-1235.2014RBCP0024

RESUMO

O tratamento das feridas complexas das partes moles é um desafio para a cirurgia plástica. Para isso diversos métodos de reconstrução têm sido utilizados como: enxertos, retalhos e expansores. Este trabalho vem aprimorar a técnica de sutura elástica ao utilizar as propriedades biomecânicas da pele, onde as áreas cruentas são fechadas sem a necessidade de descolamentos, muitas vezes, sob anestesia local, em dois tempos cirúrgicos, e sem novas sequelas. A contribuição para o aprimoramento da técnica baseia-se no uso da tela de polipropileno (Marlex), fixada nas bordas da ferida para que a tração elástica seja redistribuída de maneira homogênea, por todo o tecido, evitando a necrose isquêmica das bordas do ferimento.

Descritores: Sutura; Elástica; Cicatriz; Síntese; Correção; Cutânea.

ABSTRACT

The treatment of complex wounds in soft tissues remains a major challenge for plastic surgeons. Several reconstruction methods have been used for this purpose, including the use of grafts, flaps, and spreaders. This study aimed to improve the technique of elastic suture by using the biomechanical properties of the skin and in which the open wound areas are closed without the need for detachment and often under local anesthesia, in two surgical stages, and without causing further sequelae. The contribution to the improvement of the technique is based on the use of a polypropylene mesh (Marlex) fixed to wound edges, allowing the elastic traction to be homogeneously distributed throughout the tissue, thus avoiding ischemic necrosis of the wound edges.

Keywords: Suture; Elastic; Scar; Synthesis; Correction; Cutaneous.

INTRODUÇÃO

O tratamento dos ferimentos complexos de partes moles é um desafio para a cirurgia plástica. E neste contexto os descolamentos de pele, a expansão lenta, a pré-sutura e a sutura elástica, utilizam dos princípios básicos da biomecânica da pele para a resolução dos mais diversos defeitos cutâneos resultantes de inúmeras causas, como acidentes automobilísticos, necroses teciduais, ressecções de

lesões cutâneas e cicatrizes, que necessitariam, a princípio, de enxertos, retalhos ou expansores para sua correção.

A sutura elástica, como alternativa para tratamento da fase aguda das perdas cutâneas, é um procedimento de fácil execução e baixo custo, que proporciona bons resultados para os mais complicados casos de perda teciduais.

A escolha da melhor técnica é fundamental para o sucesso da reconstrução e, partindo do princípio que a melhor reparação é sempre a mais simples¹, foram criados os funda

1 – Membro Titular SBCP – Chefe do Departamento de Cirurgia Plástica da Faculdade de Medicina de Catanduva.

2 – Membro titular da SBCP – Professor do Departamento de Cirurgia Plástica da Faculdade de Medicina de Catanduva.

3 – Membro da SBCP – Professor do Departamento de Cirurgia Plástica da Faculdade de Medicina de Catanduva.

mentos da cirurgia reconstrutora. Sendo assim, o fechamento primário da lesão apresenta-se como primeira escolha, sempre que possível.

Deste modo, a sutura elástica é introduzida no arsenal terapêutico como alternativa aos enxertos, retalhos e expansores.

A pele tem uma estrutura anatômica e histológica com propriedades visco-elásticas que pode ser, gradativamente, estendida quando submetida a tração contínua. Este fenômeno recebe o nome de "creep phenomenon".

Na técnica proposta por Raskin³, em 1993, com a finalidade de síntese de fasciotomias sem perdas teciduais, é fixado um elástico entrelaçado diretamente na pele das bordas da ferida com a finalidade de tencioná-las, colocando em prática a conceito de elasticidade e complacência cutânea.

Já o trabalho elaborado Leite³, em 1996, observando a incidência de necrose da pele dos bordos da ferida, quando utilizada a técnica de Raskin, propôs a fixação do elástico no subcutâneo e na fáscia superficial, poupando a pele do evento isquêmico induzido pela força tênsil.

Deste modo, este trabalho elaborou a técnica onde passa-se a utilizar a cobertura total das bordas da ferida com uma tela de polipropileno fixada à pele e à fáscia superficial, através de vários pontos de ancoragem com fio Mononylon 2.0. Esta nova técnica mantém os princípios básicos da sutura elástica associada a uma redistribuição das forças de tração cutânea sobre a tela de polipropileno, para que assim, não exista isquemia tecidual dos bordos da ferida e o resultado final torne-se ainda mais favorável.

MÉTODOS

Em 16 anos de prática, setembro de 1996 a novembro 2012, foram realizadas 78 procedimentos de síntese de feridas complexas utilizando a sutura elástica com a técnica descrita, em 78 pacientes com lesões cutâneas apresentando perda tecidual, sem possibilidade de síntese primária. Os seguimentos corporais tratados foram: couro cabeludo, membros superiores, membros inferiores e tronco. A faixa etária variou entre 6 e 52 anos, com predomínio do sexo masculino (87%) sobre o feminino.

Para a realização deste estudo, fizeram-se os devidos esclarecimentos sobre o tratamento proposto e a necessidade de documentação fotográfica, que foram adequadamente registrados sob a forma de termos de consentimento.

A técnica é realizada em 2 tempos cirúrgicos básicos, intercalados por procedimentos ambulatoriais. No primeiro tempo cirúrgico, sob anestesia local e antibioticoprofilaxia, com 2g de cefazolina IV, após a antisepsia, desbrida-se as bordas da ferida e uma tela de polipropileno (Marlex), recortada de acordo com a espessura das bordas, é fixada na pele com fio Mononylon 2.0 em sutura contínua e, no subcutâneo, juntamente à fáscia superficial, com pontos Mononylon 3.0 simples e separados. A seguir, o procedimento é repetido na outra borda da ferida (figura 1).

O próximo passo é fixar na tela do vértice da ferida um elástico estéril (utilizamos o elástico estéril da empunhadura

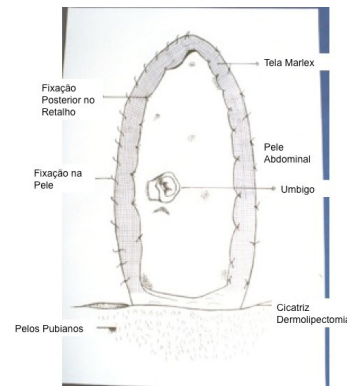


Figura 1. Revestimento das bordas da ferida com a tela de polipropileno, adequadamente fixada com fio Mononylon 2.0

das luvas cirúrgicas) entrelaçando-o ao longo da ferida com fixação lateral na tela sem apertar o fio no elástico, ele deve deslizar entre o ponto, utilizam-se fios Mononylon 2.0. Após cada ponto de fixação lateral do elástico, este é tracionado e preso na outra borda, repetindo-se a mesma operação com o outro lado do elástico resultando no referido entrelaçamento (figura 2).

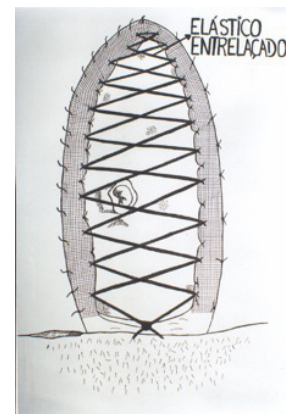


Figura 2. Elástico entrelaçado sobre tensão com fixação lateral na tela de polipropileno. O elástico deve correr pelos pontos de fixação lateral, como uma polia.

Ao terminar o procedimento, nota-se uma aproximação das bordas, e com o passar dos dias essa aproximação se intensifica e o elástico perde sua força de tração. Sendo assim, acoplamos no final do elástico entrelaçado um material que funcione como um torniquete que ao ser girado sobre seu próprio eixo (utilizamos a capa da agulha 40X12mm) recria a tração original do elástico.

Este procedimento deve ser realizado até a aproximação completa das bordas para que assim, em um segundo tempo cirúrgico a tela seja retirada e a ferida suturada primariamente, com um resultado estético satisfatório.

RESULTADOS

Ao longo dos 16 anos de experiência com a técnica descrita pelo autor, todos os 78 casos com indicação de sutura elástica obtiveram a aproximação esperada das bordas da ferida com possibilidade de síntese primária.

O tempo de duração do tratamento varia de acordo com a distância entre as bordas e o rigor técnico tanto do procedimento principal da sutura quanto da manutenção da força tênsil do elástico, a cada 3 dias. Em média, 14 dias para síntese da ferida.

A complicação mais observada foi alargamento da cicatriz, sem apresentar desconforto álgico aos pacientes.

Não foram diagnosticadas infecção da ferida durante o tratamento, onde a antibioticoprofilaxia foi estabelecida com cefalosporinas de primeira geração apenas no procedimento cirúrgico primário.

Foi observado, também, que as diferentes áreas corporais apresentam velocidade de progressão das bordas muito distintas.

CASOS CLINICOS

Caso 1

Obs: Primeiro caso realizado sutura elástica, utilizando a técnica de Raskin, onde pode ser observada a principal complicação desta técnica: Sofrimento isquêmico das bordas da ferida.

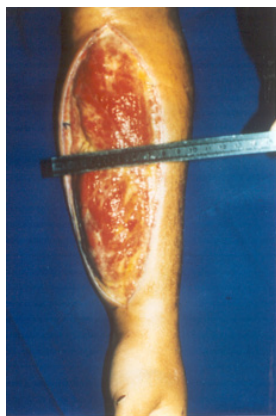


Figura 3. Perda tecidual em antebraço

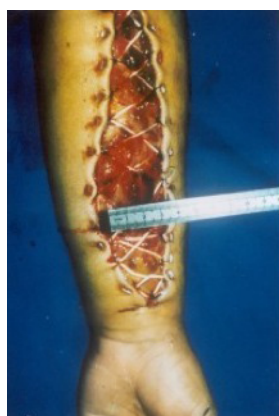

Figura 4. Sutura elástica em antebraço

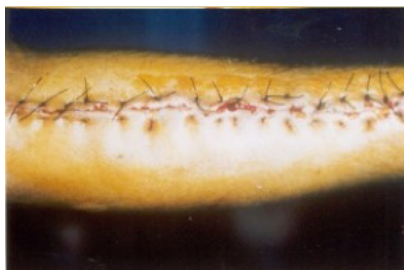

Figura 5. Resultado final da síntese primária da sutura elástica

Paciente com 26 anos de idade, apresentando hematoma infectado em antebraço esquerdo, que evoluiu com síndrome compartimental. Foi realizada a drenagem e fasciotomia local culminando, tardiamente, em uma grande área cruenta na face anterior do antebraço, sem possibilidades de síntese primária. Como opção terapêutica foi realizada a sutura elástica com evolução para síntese primária e restabelecimento funcional e estético do membro. Figuras 3, 4 e 5.

Caso 2

Paciente com 46 anos, mastectomizada à esquerda, pela técnica de Halsted, e submetida reconstrução mamária com retalho miocutâneo de reto abdominal (TRAM), evoluiu com necrose em parede anterior do abdome (figura 6),

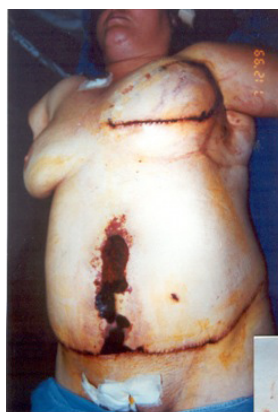

Figura 6. Aspecto da lesão necrótica abdominal.

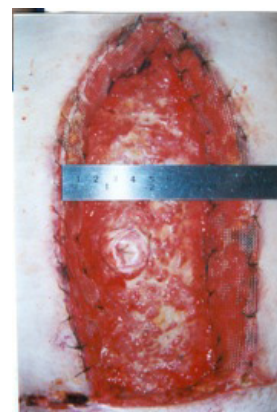

Figura 7. Tecido necrótico debridado com fixação lateral da tela de polipropileno.

que após o debridamento local resultou em uma grande área cruenta de 10x20cm (figura 7). Foi submetida à sutura elástica pela técnica proposta (Figura 1), e devido a maior espessura da parede abdominal colocaram-se dois elásticos fixados na parede posteriormente (figura 2), e outro anteriormente (figura 8). Após 12 dias de sutura elástica obtivemos o resultado observado na figura 6, sendo então retirados os elásticos e a tela, e procedendo com a sutura primária e definitiva. A figura 7 mostra do resultado final com a síntese primária.




Figura 8. Indica uma nova camada de elásticos entrelaçados acima da primeira devido a grande espessura das bordas da ferida.

Caso 3

Paciente de 32 anos, vítima de acidente automobilístico, com perda de parte do couro cabeludo em região frontoparietal, foi tratada com sutura elástica pela técnica descrita. (Figuras 9, 10 e 11).

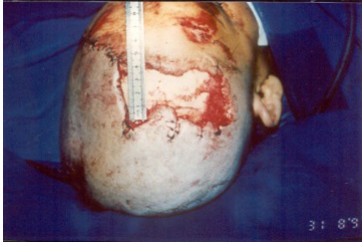

Figura 9. Lesão em couro cabeludo com perda de tecido.

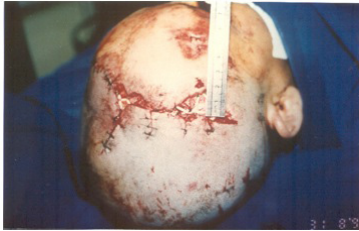

Figura 10. Sete dias após sutura elástica.

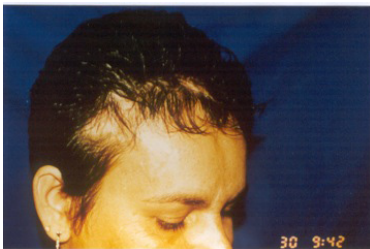

Figura 11. Resultado Final. Houve melhora da alopecia no pós-operatório tardio.

Caso 4

Paciente de 58 anos, vítima de atropelamento há 40 dias, com fratura exposta em terço distal da tibia, resultando em exposição óssea com área de 9x3 cm. (Figura 12) Foi in-

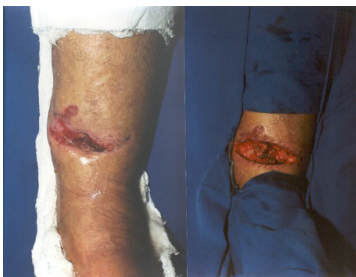

Figura 12. Lesão no terço distal da perna - 40 dias de evolução.

dicada sutura elástica pela técnica descrita (figura 13 e 14). Após 7 dias de sutura elástica a lesão, que no início estava com 3,0 cm na porção mais alargada, regrediu para 0,3 cm (figura 15). Nesta ocasião a sutura elástica e a tela foram retiradas; e a lesão foi fechada com pontos separados de mononylon 2.0 (figura 16).

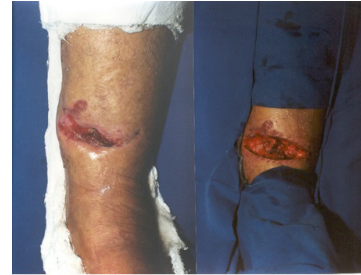

Figura 13. Após debridamento e colocação de tela nas margens da ferida

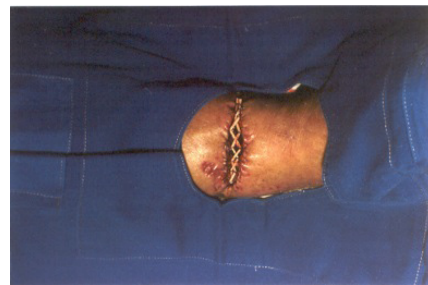


Figura 14. Após sutura elástica.

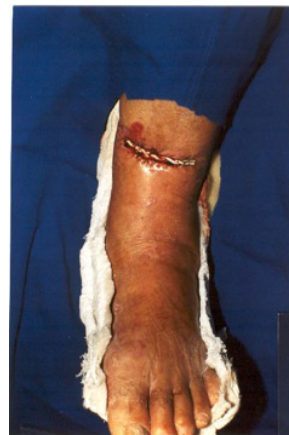

Figura 15. Sutura elástica com 7 dias de evolução.

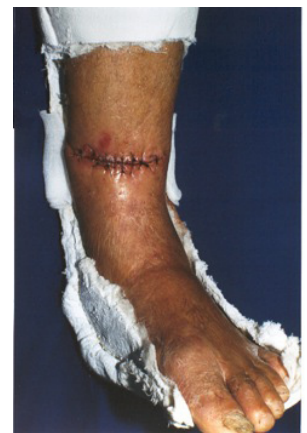

Figura 16. Aspecto cicatricial final.

Sendo assim, nesta casuística de 78 pacientes e 16 anos de experiência, os resultados obtidos pela técnica da sutura elástica são satisfatórios e oportunos, no tratamento das grandes lesões que a princípio necessitariam de reconstru-

ções baseadas em enxertia ou retalhos, que por vezes trazem prejuízos estéticos e funcionais. As cicatrizes são geralmente alargadas, mas este problema estético é esperado. E no couro cabeludo obtivemos bom resultado funcional e estético, sendo que o alongamento não provocou alopecia definitiva.

DISCUSSÃO

Utilizando-se do princípio biomecânico da tensão tecidual, onde o aumento da atividade metabólica induz o crescimento dos vasos e a proliferação de fibras colágenas, consegue-se estiramento da pele além dos limites normais de expansibilidade.

Os bons resultados oferecidos por este trabalho permitem que os grandes defeitos cutâneos sejam corrigidos sem grandes descolamentos.

Comparando-se os casos iniciais, realizados pela técnica de Raskin, aos métodos desta técnica proposta, com tela de polipropileno, observa-se que a inclusão da tela permitiu uma melhor redistribuição das forças nos bordos da ferida, evitando assim, necroses teciduais e proporcionando bons resultados estético-funcionais.

CONCLUSÃO

A técnica de sutura elástica mostrou-se muito eficaz para grandes defeitos cutâneos e tem vantagens sobre enxertos e retalhos por ser de fácil execução, não deixar novas cicatrizes, e somente necessitar de anestesia local no primeiro e no último tempo cirúrgico. Ela pode ser usada em locais de úlcera de difícil tratamento, como no terço distal da perna. (caso 4).

REFERÊNCIAS

1. Mathes SJ, Nahai F. Reconstructive Surgery. Principles, Anatomy Technique. Churchill Livingstone and Quality Medical Publishing Inc., 1997.
2. Briggs SE, Banis JR, Kaebnick H. Distal Revascularization and Microvascular Free Tissue Transfer. J. Vasc Surg. 1985; 2:806-11.
3. Raskin. K B. Acute vascular injuries of the upper extremity, in Shaw Wilgis, E.F. (ed): Vascular disorders. Hand clin. 1993;9:115-130.
4. Reis F B. Tratamento de ferimentos deixados abertos com o método da sutura elástica. Rev Bras Ortop. 1996;31(8):687-9.
5. Vidal MA, Sutura elástica. Atualização em cirurgia plástica SBCCP. 2006;124:965- 970.

Autor correspondente:

Manoel Alves Vidal

Avenida Orlando Zancaner, 497 - Vila Amendola - Catanduva/SP
E-mail: manoel.a.vidal@gmail.com