



# Lipoabdominoplastia. Sistematização para minimizar complicações

## *Lipoabdominoplasty. Systematization to minimize complications*

CARLOS GUSTAVO ZAHLUTH MONTEIRO<sup>1</sup>  
CARLA COLADO DIB<sup>2</sup>

### RESUMO

**Introdução:** A abdominoplastia e a lipoaspiração estão entre as cirurgias plásticas estéticas mais realizadas em nosso país, inúmeros cirurgiões plásticos brasileiros contribuíram para o seu aperfeiçoamento, sempre visando um melhor resultado ao paciente. Devemos sempre estar atentos aos fenômenos tromboembólicos que podem ter um desfecho dramático. **Métodos:** Foram operadas 20 pacientes, com idade variando de 29 a 63 anos, idade média de 43 anos, todas do sexo feminino. As pacientes passaram por consulta pré-anestésica, onde foram classificadas segundo o risco cirúrgico utilizando tabela da ASA (American Society of Anesthesiologists), realizaram os exames de rotina, Ultrassonografia de parede abdominal, avaliação cardiológica e avaliação psicológica. **Resultados:** Em nossa casuística de 20 pacientes, tivemos um caso de seroma persistente, um caso de "dog ear" e um caso de deiscência de cicatriz umbilical, as complicações encontradas não influenciaram o resultado final da cirurgia e 15 pacientes se disseram muito satisfeitos após 6 meses de operados. **Conclusão:** A lipoabdominoplastia demonstrou ser uma técnica segura e que traz bons resultados ao paciente, aspectos psicológicos devem ser avaliados e uma rotina criteriosa desde o pré-operatório visa diminuir possíveis intercorrências.

**Descritores:** Lipoabdominoplastia; sistematização; complicações.

### ABSTRACT

**Introduction:** Abdominoplasty and liposuction are two of the most frequently performed plastic surgeries in Brazil. Many Brazilian plastic surgeons have contributed to their improvement and constantly seek the best result for their patients. Surgeons also must always be attentive to thromboembolic events that may have a tragic outcome. **Methods:** Twenty (20) female patients, aged 29 to 63 years, with a mean age of 43 years, underwent surgery. The patients attended a pre-anesthetic visit, where they were classified according to surgical risk using the American Society of Anesthesiologists classification, underwent routine testing, abdominal wall ultrasonography, cardiovascular assessment, and psychological assessment. **Results:** Among the 20 cases, there was one case of persistent seroma, one case of "dog-ear," and one case of umbilical wound dehiscence. The complications that occurred did not influence the final surgical outcome and 15 patients were very satisfied 6 months post-surgery. **Conclusion:** Lipoabdominoplasty proved to be a safe technique with good results. Psychological factors must be assessed and a necessarily rigorous routine starting from the preoperative period allows a reduction in the risk of complications.

**Keywords:** Lipoabdominoplasty; systematization; complications.

Instituição: Trabalho realizado na  
clínica de Cirurgia Plástica Top  
Clínica-Frutal, Minas Gerais.

Artigo submetido: 19/11/2013.  
Artigo aceito: 08/12/2013.

DOI: 10.5935/2177-1235.2014RBCP0017

1-Médico Especialista – Clínica de Cirurgia Plástica Top Clínica-Frutal.  
2-Médico Especialista – Clínica de Cirurgia Plástica Top Clínica-Frutal.

## INTRODUÇÃO

Em recente pesquisa realizada pela Sociedade Brasileira de Cirurgia Plástica e ISAPS (International Society for Aesthetic Plastic Surgery) a lipoaspiração e a abdominoplastia ocupam o primeiro e quarto lugar dentre as cirurgias plásticas mais realizadas no Brasil<sup>1</sup>. Há mais de um século, a partir de Kelly<sup>2</sup>, inúmeros cirurgiões se interessaram pela técnica e contribuíram para o seu aperfeiçoamento. No Brasil ganham destaque cirurgiões como Callia<sup>3</sup>, Pitanguy<sup>4,5</sup>, Baroudi<sup>6</sup>, Hakme<sup>7</sup>, Avelar<sup>8,9</sup> e Saldanha<sup>8</sup> entre outros, que com suas contribuições conseguiram oferecer um melhor resultado aos paciente sempre mantendo os princípios fundamentais da técnica que são, incisão abdominal transversa baixa, plicatura da musculatura abdominal, ressecção do excesso de retalho abdominal e transposição de umbigo.

Com a contribuição de Illouz<sup>10,11</sup> descrevendo a lipoaspiração nos anos 80, e as cirurgias com descolamento seletivo do retalho abdominal conforme preconiza Saldanha<sup>12</sup>, formou-se o casamento perfeito no que diz respeito a uma cirurgia mais completa e com menos complicações, a abdominoplastia deixou de ser a única solução para a melhoria da silhueta abdominal, recebendo a contribuição da lipoaspiração. Com as cirurgias combinadas os resultados eram mais satisfatórios para o cirurgião e para o paciente que a cada ano é mais exigente. A redução da área de descolamento do retalho e a preservação de vasos perfurantes abdominais deu início a era da lipoabdominoplastia (Saldanha et al. e Avelar)<sup>8,9,12</sup> sem as grandes e temidas necroses de retalho que se via no passado. Com a preservação da vascularização de grande parte do retalho abdominal, a lipoabdominoplastia passou a ser indicada para um grupo grande de pacientes e problemas como seroma, epiteliose e necrose de pele, principalmente nos pacientes fumantes diminuíram bastante, já que o descolamento de pele foi reduzido<sup>12-14</sup>.

O objetivo do trabalho é demonstrar a experiência do autor por meio de uma sistematização em lipoabdominoplastia, com especial atenção a profilaxia de eventos tromboembólicos (trombose venosa profunda e tromboembolismo pulmonar) que podem ter um desfecho dramático<sup>15</sup>.

## MÉTODOS

No período de janeiro a julho de 2012, foram operadas 20 pacientes, com idade variando de 29 a 63 anos, idade média de 43 anos, todas do sexo feminino. As pacientes passaram por consulta pré-anestésica, onde foram classificadas segundo o risco cirúrgico utilizando tabela da ASA (American Society of Anesthesiologists), realizaram os exames de rotina, Ultrassonografia de parede abdominal, avaliação cardiológica e avaliação psicológica.

Os critérios de inclusão utilizados foram, pacientes em bom estado geral, com exames pré-operatórios dentro da normalidade, risco cirúrgico ASA 1 ou 2 e com expectativa real de resultado cirúrgico. Excluímos do estudo pacientes tabagistas, diabéticas, hipertensas e com presença de hérnias em parede abdominal. Todas as pacientes assinaram o termo de

consentimento informado<sup>16</sup> e realizaram documentação fotográfica de rotina. Foi solicitado ao paciente que 10 dias antes da cirurgia não usasse Ginko Biloba, anti-inflamatórios, paracetamol, aspirinas e contraceptivos orais<sup>15,17</sup>.

### *Técnica cirúrgica*

*Os tempos cirúrgicos foram os seguintes:* Paciente colocado em decúbito ventral horizontal, sob efeito de raqui-anestesia e sedação.

Realizado infiltração de solução de Soro Fisiológico 0,9% + Adrenalina na proporção de 1:500.000 em região dorsal e flancos.

### *Lipoaspiração de região dorsal e flancos. Paciente em decúbito dorsal horizontal*

Realizada marcação para abdominoplastia de 6-7cm acima da prega vaginal.

Infiltração de solução de Soro Fisiológico 0,9% + Adrenalina na proporção de 1:500.000 em região abdominal supra umbilical e de flancos.

Descolamento de abdome com tunelização até o apêndice xifóide.

### *Hemostasia rigorosa*

Plicatura musculo-aponeurótica de retos abdominais na linha média com fio nylon 2-0.

Fixação umbilical com 4 pontos cardinais usando fio nylon 4-0.

Ressecção de retalho infraumbilical (abdominoplastia clássica) e fixação em dois planos (subcutâneo e intra-dérmico) utilizando fios nylon 2-0.

Marcação abdominal para confecção de umbigo conforme técnica retangular<sup>18</sup>.

Colocação e fixação de dreno a vácuo com fio nylon 2-0.

Curativo local utilizando pomada nebacetin e dersenil, gaze e microporagem.

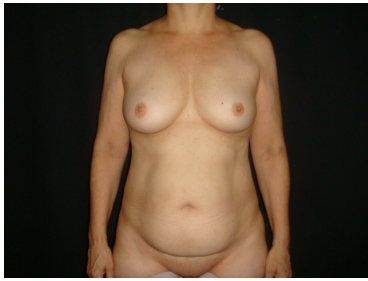
### *Colocação de cinta cirúrgica*

A quantidade lipoaspirada variou de 1000 a 4000 ml, e o tempo de cirurgia de 2 horas e meia a quatro horas.

Todos os pacientes utilizaram meia de compressão e aparelho de massagem pneumática contínua e sequencial para profilaxia de trombose venosa profunda. A profilaxia medicamentosa foi realizada com Heparina de baixo peso molecular HBPM, via subcutânea, 6 horas após o término da cirurgia, usando a tabela 3 como critério de dose<sup>15,19,20</sup>. Como profilaxias infecciosas utilizaram Keflin 2g intravenoso na indução anestésica. (Figura 1)

Tão logo o paciente consiga movimentar as pernas é estimulada deambulação. Os pacientes permaneceram no hospital durante a noite, tendo alta pela manhã do dia seguinte desde que já tivessem conseguido se alimentar e apresentado diurese. Foi feita prescrição de antibiótico, antiinflamatório e analgésico por sete dias.

No pós-operatório os pacientes compareceram ao consultório no terceiro dia para retirada do dreno e troca do



**Figura 1.** Pré-operatório

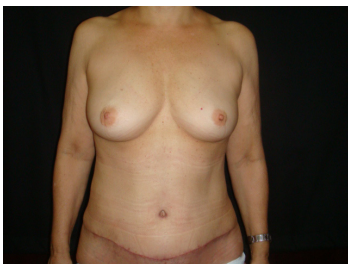curativo, semanalmente até o primeiro mês, e depois no final do terceiro e sexto mês, fotos foram realizadas no primeiro, terceiro e sexto mês de pós-operatório. Avaliações de possíveis complementações cirúrgicas eram realizadas no final do sexto mês, levando em consideração as queixas do paciente e documentação fotográfica.

## RESULTADOS

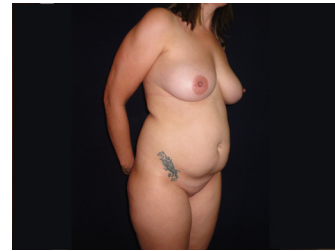
Do total de 20 pacientes operadas, tivemos como complicações, um seroma persistente onde a paciente foi drenada semanalmente até 4 semanas com resolução do quadro, um caso de "dog ear" (orelha de cachorro, redundância de pele nas laterais da cicatriz) e um caso de deiscência de cicatriz umbilical que foi resolvido com curativos locais em 2 semanas.

Nenhuma das complicações acima representara comprometimento do resultado final da cirurgia, a paciente que apresentou dog ear foi reoperada em 8 meses para correção com anestesia local, a paciente que apresentou epidermólise de cicatriz umbilical era a paciente mais obesa e com panículo adiposo mais espesso do nosso estudo. O grau de satisfação dos pacientes após 6 meses de cirurgia foi avaliado através de pergunta simples, muito satisfeito, satisfeito ou insatisfeito, tivemos como resultado 15 pacientes muito satisfeitos e 5 pacientes satisfeitos. (Figuras 2 a 10)

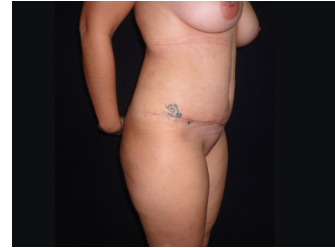As complicações estão de acordo com números encontrados na literatura, e os critérios de inclusão, assim como nossa casuística, certamente colaboraram para não termos complicações como necrose de retalho, hematoma e TVP<sup>21,22</sup> (Tabela 1).



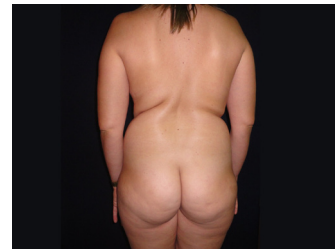**Figura 2.** Pós-operatório de 1 mês



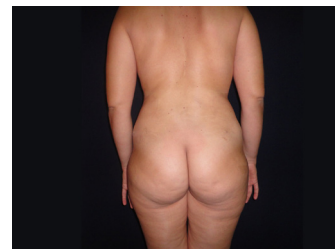
**Figura 3.** Pré-operatório



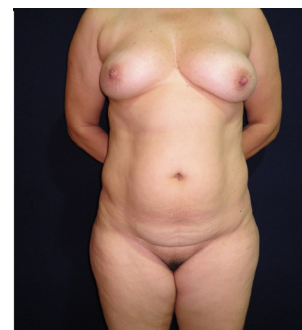**Figura 4.** Pós-operatório de 1 mês



**Figura 5.** Pré-operatório



**Figura 6.** Pós-operatório de 1 mês



**Figura 7.** Pré-operatório

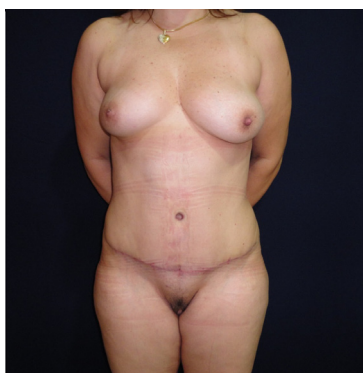


Figura 8. Pós-operatório de 3 meses.

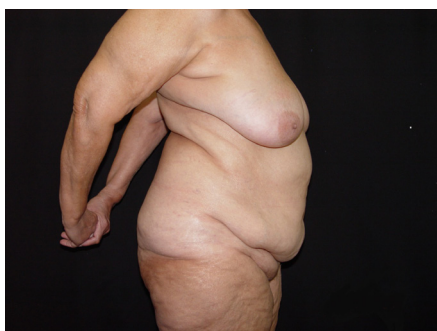


Figura 9. Pré-operatório.

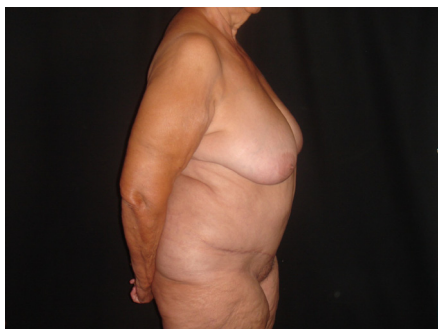

Figura 10. Pós-operatório de 6 meses.

## DISCUSSÃO

A cirurgia plástica sempre esteve muito presente na mídia em busca do corpo perfeito, principalmente em nosso país que tem características tropicais, e revelam que a cada ano a exigência das pacientes aumenta, e junto a isso os processos contra cirurgias plásticas, que de acordo com dados do CREMESP, em estudo realizado de 2000 a 2006, a cirurgia plástica foi a especialidade mais processada<sup>23,24</sup>.

As mulheres são a grande maioria no consultório<sup>25</sup> e

Tabela 1. Incidência de complicações.

Deiscência	01 caso- 5%	3,0 a 5,4%
Necrose	4,8 a 6,0%	
*TVP	1,0 a 1,1%	
Transfusão sanguínea	3,4 a 17,6%	
Infecção	2,2 a 7,3%	
Embolia pulmonar	0,5 a 0,8%	

\*TVP (Trombose venosa profunda)

com sua inserção na vida social querem ter uma recuperação rápida, o que exige uma cirurgia menos traumática e com um melhor resultado que o alcançado décadas atrás, o trabalho do cirurgião ficou mais difícil.

Toda cirurgia está sujeita a complicações, cabe ao médico solicitar os exames pré-operatórios e avaliar bem o paciente, o sucesso do resultado inicia em uma indicação bem realizada, a abdominoplastia contribui bastante para uma melhor silhueta, porém não conseguimos trabalhar áreas com gordura localizada como flancos e dorso, utilizando a lipoaspiração combinada atingimos um resultado mais harmônico.

Os trabalhos realizados por Saldanha et al., com o descolamento seletivo do retalho abdominal preservando a vascularização em sua parte lateral, contribuíram sobremaneira no que diz respeito ao menor sofrimento do retalho, possibilitando que seja feita lipoaspiração concomitante, isso foi observado através de estudo utilizando Doppler<sup>12,26</sup>.

Na avaliação psicológica pré-operatória, verificamos a possibilidade de o paciente ser portador de dismorfofobia (Transtorno dismórfico corporal), esse tipo de paciente nunca está satisfeito com o resultado, podendo gerar um desgaste na relação médico paciente. Para tanto utilizamos a escala de Pisa modificada por D'Assumpção<sup>27</sup>. (Quadro1)

A alta morbimortalidade da trombose venosa profunda (TVP) e trombo embolismo pulmonar (TEB) justificam nossa preocupação com o tema, realizamos profilaxia mecânica e farmacológica seguindo tabela de pontos utilizada em trabalho de Anger et al., que classifica o paciente em baixo risco, risco moderado e alto risco para fenômenos tromboembólicos<sup>19</sup>. (Tabela 2 e 3). A cirurgia de lipoabdominoplastia, pelo tempo cirúrgico e posição do paciente no pós-operatório, classifica o paciente no mínimo como de médio risco, e se formos analisar a tríade de Virchow (lesão do endotélio, estado de hipercoagulabilidade e estase sanguínea), novamente, o paciente submetido a este tipo de cirurgia apresenta todos os fatores necessários para desenvolver problemas tromboembólicos.

**Tabela 2.** Fatores de Risco de Trombose venosa profunda

Clínicos	pon- tos	Cirúrgicos	pon- tos
Idade > 60 anos	2	Tempo cirúrgico > 60 min	1
Obesidade IMC* > 30	1	Posição de Fowler	1
Neoplasia presente	2	Dermolipectomia abdominal	1
Fumante	1	Lipoaspiração	1
Imobilização prévia > 24h	2	Inclusão prótese silicone (glúteo, coxa)	1
Insuficiência venosa	2	Cirurgias estéticas associadas	1
TVP* ou embolia prévia	2	Reconstrução mama com retalhos	1
Queimaduras	2		
Anticoncepcionais orais	1		

\*\*IMC (Índice de massa corporal) / \*\*TVP (Trombose venosa profunda)

**Tabela 3.** Medidas profiláticas de acordo com a classificação de risco

Baixo risco (1 ponto)	Risco moderado (2 a 4 pts)	Alto risco (>4 pontos)
Compressão pneumática intermitente	Compressão pneumática intermitente	Compressão pneumática intermitente
Mobilização precoce	Mobilização precoce	Mobilização precoce
Meia elástica	Meia elástica	Meia elástica
	Heparina de baixo peso molecular (via subcutânea) 20mg*	Heparina de baixo peso molecular (via subcutânea) 40mg*

\*Em trabalho de Anger et al. o paciente de risco moderado e alto risco utiliza heparina de baixo peso molecular na dose de 40mg.

## CONCLUSÃO

A lipoabdominoplastia demonstrou ser uma técnica cirúrgica segura e que trás bons resultados aos pacientes. Devemos sempre estar atentos à possibilidade de aparecimento de fenômenos tromboembólicos para que possamos atuar mediante profilaxia mecânica e medicamentosa.

Não devemos esquecer dos aspectos psicológicos, pois podem ser a base de futuras reclamações e desgaste na relação médico-paciente.

Uma avaliação criteriosa deve ser realizada desde o pré-operatório até a alta médica, visando minimizar intercorrências que podem ocorrer.

**Quadro 1.** Questionário para avaliação de Dismorfofobia

- 01) Você está realmente convicto de que alguma parte do seu corpo não é esteticamente satisfatória? ( ) SIM ( ) NÃO  
 02) Você se observa detalhada e demoradamente, analisando cuidadosamente a parte do seu corpo que não lhe agrada? ( ) SIM ( ) NÃO  
 03) Você evita radicalmente se ver no espelho e observar esta parte que lhe desagrada? ( ) SIM ( ) NÃO  
 04) Você acredita que as pessoas lhe observam, especialmente a parte do seu corpo que não lhe agrada? ( ) SIM ( ) NÃO  
 05) Você tenta esconder a parte do seu corpo que lhe incomoda, usando maquiagem, roupas ou outros recursos? ( ) SIM ( ) NÃO  
 06) Você acredita que uma cirurgia plástica poderá mudar radicalmente a sua vida, corrigindo o defeito que lhe incomoda? ( ) SIM ( ) NÃO  
 07) Você tem negligenciado ou se sentido desanimado para realizar suas atividades rotineiras, por causa do defeito que lhe incomoda? ( ) SIM ( ) NÃO  
 08) Você já fez outros tratamentos ou cirurgias para corrigir este defeito, sem obter resultado satisfatório? ( ) SIM ( ) NÃO  
 09) Este defeito lhe causa raiva, impaciência, agressividade, principalmente no relacionamento com parentes, amigos ou colegas de trabalho? ( ) SIM ( ) NÃO  
 10) Há momentos em que você se sente tão aborrecido com este defeito, que você não vê sentido em sua vida e pensa inclusive em morrer? ( ) SIM ( ) NÃO

RESULTADO: Quanto mais respostas positivas para as sete primeiras, mais deve o cirurgião ficar atento para a possibilidade de estar lidando com um portador de dismorfofobia, portanto, um mau candidato para a cirurgia plástica. Se além delas, também as três últimas obtiverem resposta positiva, de forma alguma o paciente deverá ser operado e, sim, encaminhado a uma avaliação psiquiátrica e possível tratamento.

## REFERÊNCIAS

1. Pesquisa publicada no site da Sociedade Brasileira de Cirurgia Plástica. [www.cirurgiaplastica.org.br](http://www2.cirurgiaplastica.org.br/wp-content/uploads/2012/11/sbcp_isaps.pdf) ([http://www2.cirurgiaplastica.org.br/wp-content/uploads/2012/11/sbcp\\_isaps.pdf](http://www2.cirurgiaplastica.org.br/wp-content/uploads/2012/11/sbcp_isaps.pdf))
2. Kelly HA. Excision of the flat abdominal wall lipectomy. *Surg Gynec Obstet.* 1910;10:229.
3. Callia W. Dermolipectomia abdominal. São Paulo: Carlos Erba, 1963.
4. Pitanguy I, Gontijo de Amorim NF, Radwanski HN. Contour surgery in the patient with great weight loss. *Aesth Plast Surg.* 2000; 24(6):406-11.
5. Pitanguy I. Abdominoplasty: Classification and surgical techniques. *Rev Bras Cir.* 1995; 85:23-44.
6. Baroudi R, Ferreira CAA. Seroma, how to avoid it and how to treat it. *Aesth Surg J.* 1988;18:439.
7. Hakme F. Technical details in the lipoaspiration associate with liposuction. *Rev. Bras. Cir.* 1985;75(5): 331-7
8. Avelar JM. Surgical anatomy and distribution of the subcutaneous fat tissue on Human Body. In: Avelar JM, Illous YG (ada.). *Lipoaspiração.* São Paulo: Ed. Hipócrates, 1986: 45-57.
9. Avelar JM. Abdominoplasty: A new technique without undermining and fat layer removal. *Arquivo Catarinense de medicina.* 2000; 29: 147-9.

10. Illouz YG. Study of subcutaneous fat. *Aesth Plast Surg*. 1990; 14(3):165-77.
11. Illouz YG. A new safe and aesthetic approach to suction abdominoplasty. *Aesth Plast Surg*. 1992;16(3):237-45.
12. Saldanha O. Lipoabdominoplastia-Técnica Saldanha. *Rev. Soc. Bras. Cir. Plást.* 2003;15(1):37-46.
13. Avelar JM. Uma nova técnica de abdominoplastia: sistema vascular fechado de retalho subdérmico dobrado sobre si mesmo, combinado com lipoaspiração. *Rev Bras Cirurg*. 1999; 27(3):3-20.
14. Saldanha OR, Souza Pinto EB, Mattos Jr. WN, Pazetti CE, Lopes Bello EM, Rojas Y et al. Lipoabdominoplasty with selective and safe undermining. *Aesthetic Plast Surg*. 2003;27(4):322-7.
15. Wisniesky, Costa V, Fortaleza JB. Tromboprofilaxia em cirurgia plástica. *Rev. Bras. Cir. Plást.* 2010; 25(supl): 1-102.
16. Ferraz EM. Complicação ou erro médico? *Rev Col Bras Cir*. 2006;33(4):205-6.
17. Garbero R, Vieira A. Fármacos no pré-operatório. *Rev Hosp Universitário Pedro Ernesto, UERJ*. 2007:28-37.
18. Luis López-Tallaj. Restauração Urnbilical na Abdorninoplastia: Urna Simples Técnica Retangular. *Rev Soc Bras Cir Plast*. 2001;16(3) 39-46.
19. Anger, Baruzzi A.C.A., Knobel E. Um protocolo de prevenção de trombose venosa profunda em cirurgia plástica. *Rev. Soc. Bras. Cir. Plast*. 2003; (18)47-54.
20. De Paiva A. *et al*. Tromboembolismo venoso em cirurgia plástica: protocolo de prevenção na Clínica Ivo Pitanguy. *Rev. Bras. Cir. Plást.* 2010; 25(4): 583-8.
21. Almeida EG, *et al*. Abdominoplastia: Estudo retrospectivo. *Rev. Soc. Bras. Cir. Plást.* 2008; 23(1):1-10.
22. Jatene PRS, *et al*. Abdominoplastia: Experiência clínica, complicações e revisão da literatura. *Rev. Soc. Bras. Cir. Plást.* 2005; 20(2):65-71.
23. Conselho Regional de Medicina do Estado de São Paulo (CRE-MESP) 9 de outubro de 2007. Denúncias e processos relacionados ao exercício profissional da medicina no Estado de São Paulo no período de 2000 a 2006.
24. Seugling, *et al*. Distribuição dos processos disciplinares pelo CRE-MESP - Conselho Regional de Medicina do Estado de São Paulo e seus resultados nas diversas especialidades médicas. *Centro Universitário São Camilo*. 2007;1(2):56-62.
25. Pesquisa Datafolha-Instituto de pesquisa. Publicada no site da Sociedade Brasileira de Cirurgia Plástica. [www.cirurgiaplastica.org.br](http://www2.cirurgiaplastica.org.br) (<http://www2.cirurgiaplastica.org.br/wpcontent/uploads/2012/11/pesquisa2009.pdf>)
26. Graf R, Araujo LR, Rippel R, Neto LG, Pace DT, Cruz GA. Lipoabdominoplasty: liposuction with reduced undermining and traditional abdominal skin flap resection. *Aesthetic Plast Surg*. 2006;30(1):1-8.
27. D'Assumpção EA. Dismorfofobia ou complexo de Quasímodo. *Rev. Soc. Bras. Cir. Plást.* 2007; 22(3):183-7.

**Autor correspondente:**

**Carlos Gustavo Zahluth Monteiro**

Rua das Margaridas 89, Frutal-Minas Gerais.

Telefone 034-3421-4845 - E-mail: drgustavoplastico@hotmail.com