



Artigo Original ●●●

Deformidade das cartilagens alares em forma de parênteses: tratamento pela rotação caudal das crura laterais, experiência de 49 casos

Parenthesis-shaped deformity of the alar cartilages: a retrospective analysis of 49 cases of treatment by caudal rotation of the lateral crura

RODRIGO MANGARAVITE¹
ALI BOUCHAMA²
RAMIL SINDER³

RESUMO

Introdução: Sheen descreveu pela primeira vez uma má posição cefálica das cartilagens alares como a «deformidade em forma de parênteses». O objetivo deste trabalho foi analisar os resultados do tratamento desta deformidade pela rotação caudal da cruz lateral. **Método:** Foi realizado estudo retrospectivo, com 49 casos, operados entre Julho 2011 e Janeiro 2013 na 2ª Enfermaria da Santa Casa da Misericórdia do Rio de Janeiro e em uma clínica particular. **Resultados:** A maioria dos pacientes (76% dos casos) tinha a forma severa desta deformidade, os outros apresentavam uma forma moderada (24% dos casos). Cinquenta e sete por cento dos pacientes tinham um "boxy tip" e um pinçamento alar inicial, 61% apresentavam uma retração alar e 8% um colapso da válvula externa. O «boxy tip" foi corrigido em 100% dos casos, a retração alar inicial foi corrigida em 97% dos casos, o pinçamento alar em 96% e o colapso da válvula externa foi tratado em 100% dos casos. Os 3 casos de recidiva unilateral foram corrigidos pela mesma técnica durante uma segunda rinoplastia. **Conclusões:** Este trabalho mostra que a rotação caudal da cruz lateral permite tratar a deformidade descrita por Sheen com poucas recidivas e sem complicações graves.

Descritores: Cirurgia Plástica; Rinoplastia; Cartilagens Nasais; Colapso Estrutural; Complicações Pós-Operatórias.

ABSTRACT

Introduction: Alar cartilage cephalic malposition was first described as a parenthesis-shaped deformity by Sheen. The aim of this study was to analyze the results of treatment by caudal rotation of the lateral crus for this deformity. **Method:** A retrospective study was conducted with 49 cases, operated on between July 2011 and January 2013 at the 2nd Infirmary of the Santa Casa da Misericórdia in Rio de Janeiro and at a private clinic. **Results:** Most of the patients (76% of cases) had a severe

Instituição: 2a Enfermaria da Santa Casa da Misericórdia do Rio de Janeiro

Artigo submetido: 18/06/2013.
Artigo aceito: 25/11/2013.

DOI: 10.5935/2177-1235.2014RBCP0008

1. Membro Titular da Sociedade Brasileira de Cirurgia Plástica – Professor da 2ª Enfermaria da Santa Casa da Misericórdia do Rio de Janeiro.

2. Diploma de Cirurgia Geral – Pós-Graduando no Instituto Ivo Pitanguy.

3. Professor Titular de Cirurgia Plástica da Universidade Federal Fluminense – Livre Docente de Cirurgia Plástica da Universidade Federal do Rio de Janeiro – Livre Docente de Cirurgia Plástica da Universidade Federal Fluminense – Doctor Honoris Causa da Universidade Simom Bolívia (Colômbia) – Professor Associado do Instituto Ivo Pitanguy – Professor-Assistente da 2ª Enfermaria da Santa Casa da Misericórdia do Rio de Janeiro – Membro Emérito da Academia Fluminense de Medicina – Membro Emérito da Sociedade Brasileira de Cirurgia Plástica – Membro Emérito do Colégio Brasileiro de Cirurgiões.

form of this deformity. All others presented with a moderate form (24% of cases). Fifty seven percent of the patients (57%) had a "boxy tip" and an initial alar pinching, 61% showed alar retraction and 8%, external valve collapse. The "boxy tip" was corrected in 100% of cases; initial alar retraction, 97%; alar pinching, 96%; and external valve collapse, 100%. The 3 cases of unilateral relapse were corrected by the same technique during a second rhinoplasty. **Conclusions:** This study shows that caudal rotation of the lateral crus can treat the deformity described by Sheen with a small number of relapses and without serious complications.

Keywords: Plastic Surgery; Rhinoplasty; Nasal Cartilages; Structural Collapse; Postoperative Complications.

INTRODUÇÃO

A cartilagem alar em posição cefálica foi descrita pela primeira vez por Sheen¹. Segundo Sheen, trata-se de cartilagem alar com crura laterais orientadas para o canto medial ao invés do canto lateral da pálpebra¹. Constantian² descreve essa variação anatômica como uma "má posição da cartilagem alar", na qual a cruz lateral é rodada anteriormente e se afasta do plano da narina com um ângulo de 45° ou mais. Hamra³ define essa variação como "cruz lateral mal rodada" e apresenta uma técnica para recolocá-la na "posição anatômica correta". Segundo Peck⁴ e Rees⁵ essa "má posição" de cartilagem alar recebeu pouca atenção apesar de ser uma variação anatômica comum. Daniel⁶ no seu trabalho de medições feitas em 50 casos consecutivos, define como "má posição cefálica da cruz lateral" quando for situada à 7 mm, ou mais, do centro da borda narinária. Clinicamente, a borda narinária aparece pinçada, e a ponta quadrada "boxy tip", um aspecto descrito como "deformidade em forma de parênteses"⁷. Hamra³ afirma, adiante a grande frequência dessa condição anatômica, que é mais apropriado chamá-la de "posição cefálica" de cartilagem alar do que de "má posição".

A posição cefálica da cartilagem alar deixa a asa sem sustentação cartilaginosa eficiente^{7,8}. É importante identificar esta variação de posição de cartilagem alar no pré-operatório e durante a cirurgia, pois a ressecção, do excesso de cartilagem alar mal posicionada, pode causar um enfraquecimento das crura laterais, que vão ceder às forças de tração cefálica devidas à retração cicatricial⁷. Sem tratamento adequado, uma retração e pinçamento alar ("notching") podem aparecer no pós-operatório tardio, bem como um colapso da válvula externa por falta de sustentação cartilaginosa^{8,9}.

OBJETIVOS

Objectiva-se com este trabalho descrever a técnica de rotação caudal de cartilagem alar baseada na técnica de Sheen e mostrar seus resultados em 49 casos operados.

MÉTODO

Foi realizado estudo retrospectivo, com 49 casos de pacientes que apresentavam a "deformidade de cartilagens

alares em forma de parênteses" e que se beneficiaram de uma rinoplastia com rotação caudal das crura laterais, entre Julho 2011 e Janeiro 2013, na 2ª Enfermaria da Santa Casa da Misericórdia do Rio de Janeiro e em uma clínica particular.

Todos os pacientes se submeteram à rinoplastia aberta com anestesia geral e intubação oro-traqueal.

Depois da marcação dos domos e das incisões com Azul de Metileno, o nariz é infiltrado com uma solução com adrenalina 1/100 000 para diminuir o sangramento per-operatório e facilitar a dissecação (hidro dissecação). Uma incisão marginal e transcolumelar, em forma de "V invertido", são realizadas para acessar as cartilagens alares (Figura 1) que são descoladas (Figura 2). O excesso de cartilagem nas crura laterais é avaliado e ressecado na borda cefálica e/ou caudal (Figura 3).

A ressecção do excesso caudal permite evitar irregularidades na borda narinária⁹. Procedê-se a um descolamento completo das crura laterais e do domo (liberação da pele do vestibulo) para poder exteriorizá-las (Figura 4 e 5). Em seguida, um "strut columelar" é fixado entre as duas crura mediais para manter a sustentação da ponta. Em alguns casos de cruz lateral muito fraca e/ou curta, é associado um enxerto cartilaginoso que é fixado para reforçar sua sustentação ("lateral crural strut graft") (Figura 6).

A extremidade lateral desse enxerto ("lateral crural strut graft") é apoiada na borda da abertura piriforme, como preconiza o Gunter¹⁰, para evitar o deslocamento medial do enxerto. São dados pontos transdomais e interdomais, com fio Nylon 5/0, para manter as crura laterais na nova posição (Figura 7). Com uma tesoura de ponta fina, uma loja é feita na borda narinária de cada lado para encaixar as crura laterais rodadas (Figura 8). Depois da rotação caudal, a cruz lateral fica ancorada na loja confeccionada (Figura 9). Em alguns casos, para maior segurança, a cartilagem é fixada com pontos frouxos de Nylon 6/0 transcutâneos (Figura 10) ou com ponto de Monocryl 5/0 na pele do vestibulo.

Foi analisada a faixa etária dos pacientes, sexo, raça, tipo de pele, características clínicas das cartilagens alares, as modalidades cirúrgicas usadas para tratar a deformidade e as intercorrências observadas no pós-operatório.

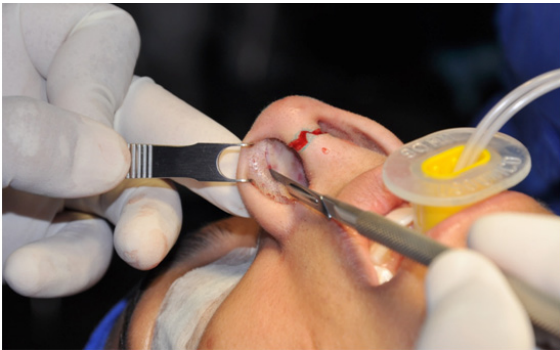

Figura 1. Incisão marginal e transcolumelar

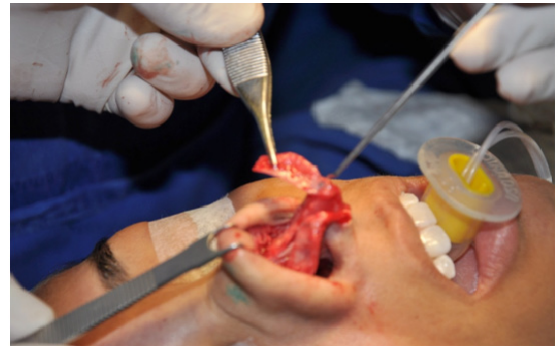

Figura 5. Rotação caudal das crura laterais

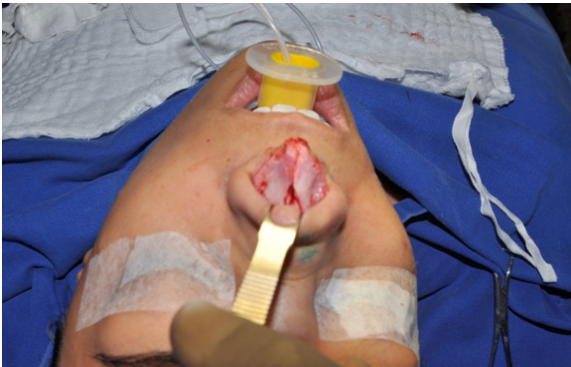

Figura 2. Descolamento e exposição das cartilagens alares

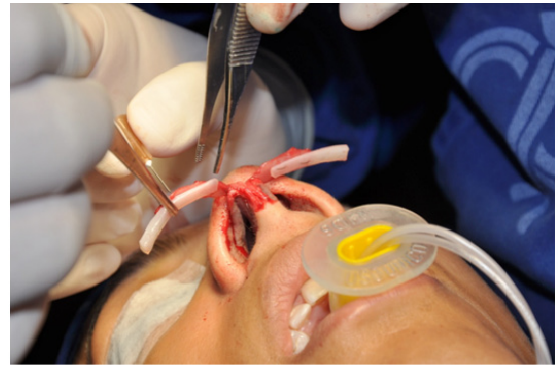

Figura 6. Fixação dos enxertos "lateral crural strut grafts"

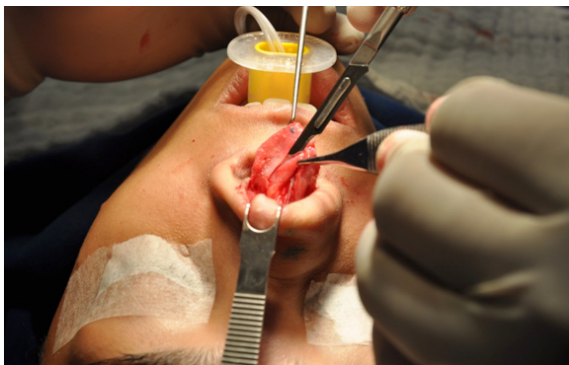

Figura 3. Ressecção do excesso das crura laterais

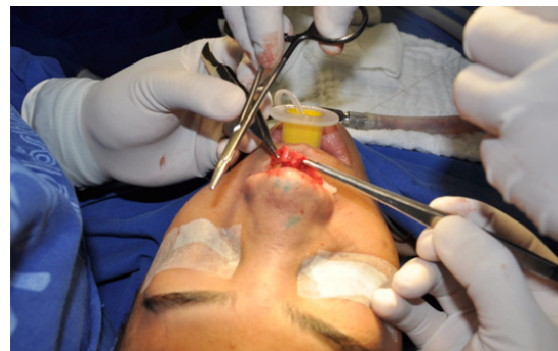

Figura 7. Pontos transdomiais e interdomiais para manter as crura laterais na nova posição

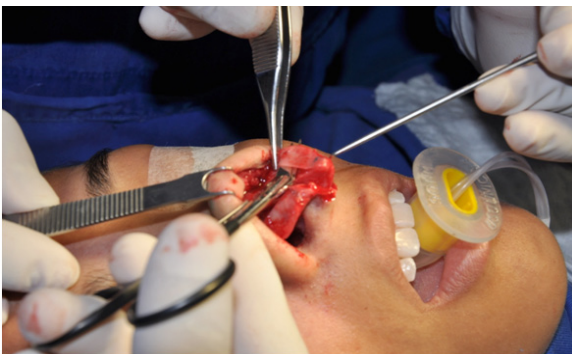

Figura 4. Liberação completa da pele do vestibulo das crura laterais

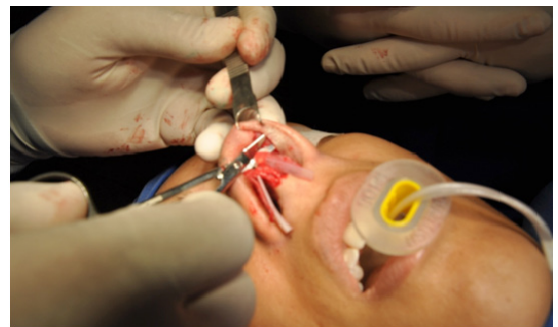

Figura 8. Confeção das lojas para encaixar as crura laterais rodadas

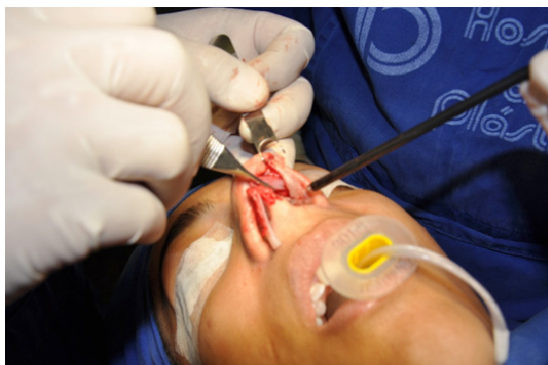

Figura 9. Introdução das crura laterais dentro das lojas

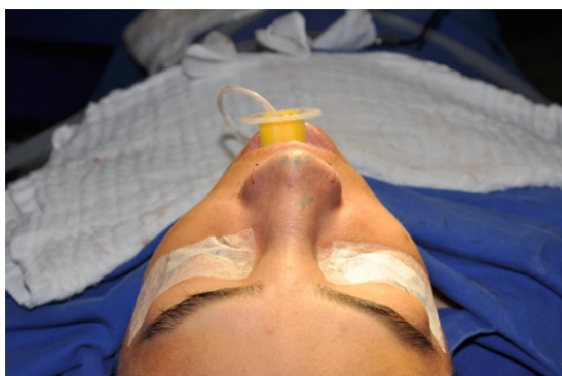

Figura 10. Fixação das crura laterais com pontos transcutâneos frouxo

RESULTADOS

Na mostra estudada, 40 pacientes foram do sexo feminino (82%) e 9 do sexo masculino (18%). A idade média observada foi de 33 anos, com extremos de 18 e 74 anos (figura 11). Trinta e um pacientes foram Caucasianos (63%), 18 Afro-

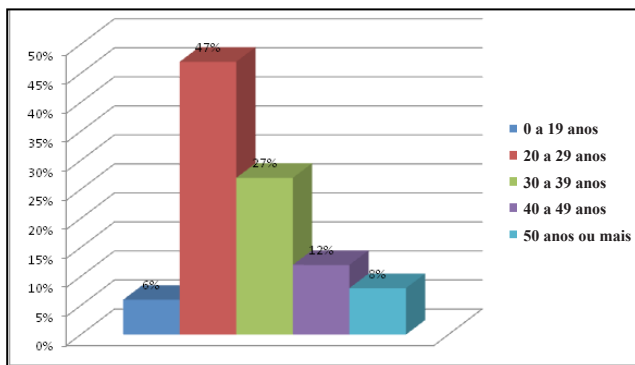


Figura 11. Faixa etária dos pacientes

descendentes (37%) e nenhum paciente Oriental pertence à nossa mostra.

Em 90% dos casos (44 pacientes) foi uma rinoplastia primária, em 4 pacientes foi secundária e em uma paciente foi terciária.

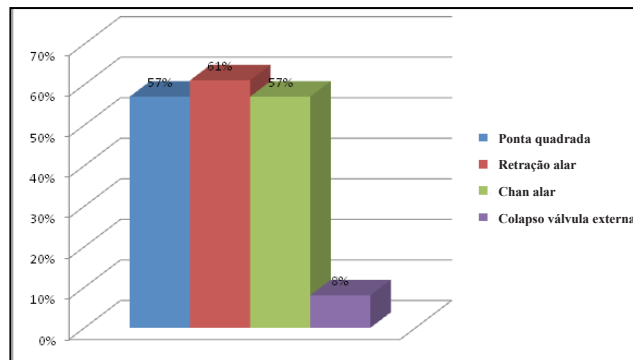


Figura 12. Características da deformidade em forma de "parênteses"

Trinta e cinco por cento dos pacientes (17 casos) tinham pele grossa, 24% pele fina (12 pacientes) e 41% tinham pele considerada como intermediária (20 pacientes). Em 76% dos casos (37 pacientes) a cruz lateral estava orientada para o canto medial da pálpebra, e em 24% tinha uma orientação intermediária (12 pacientes).

As características clínicas das cartilagens alares, relacionadas à sua deformidade em forma de "parênteses", foram resumidas na figura 12. Encontramos um excesso de cartilagem alar em 61% dos casos (30 pacientes), assimetria das alares em 18% (9 pacientes) e cruz lateral côncava em 12% dos casos (6 pacientes).

As modalidades cirúrgicas usadas para tratar as deformidades foram resumidas na figura 13.

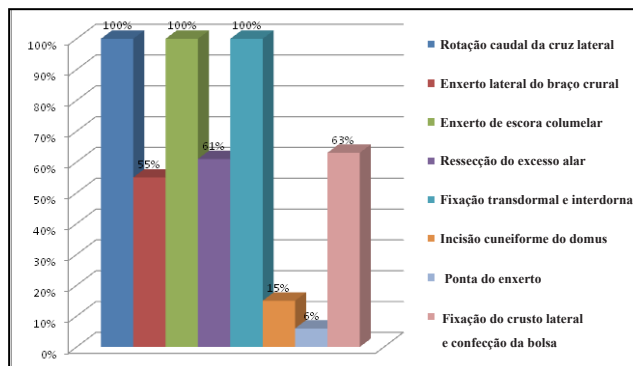


Figura 13. Modalidades cirúrgicas para tratar as alares em forma de "parênteses"

O "boxy tip" foi corrigido em 100% dos casos, as pacientes 1, 2 e 3 foram escolhidas para ilustrar essa correção (figuras 14 a 18). A retração alar inicial foi tratada com sucesso em 97% dos casos. As pacientes 1, 2 e 3 apresentam três graus diferentes de retração alar, todas corrigidas pela técnica (figuras 14 a 18). O pinçamento alar foi corrigido em 96% dos casos, como aparece na figura 15. O colapso da válvula externa foi tratado com sucesso em 100% dos casos, a paciente 4 foi escolhida para representar essa correção (figura 19).

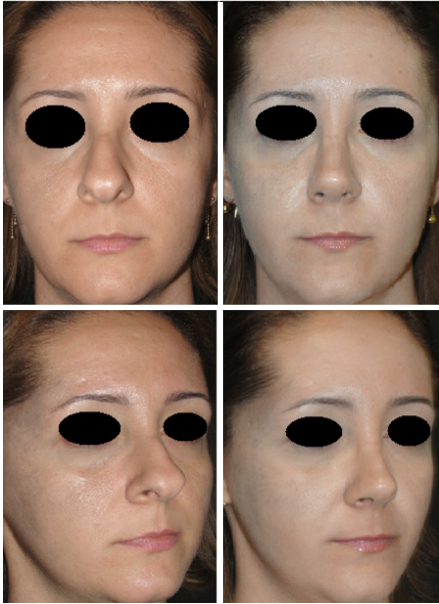

Figura 14. Paciente 1: vista frontal e ¾ direita: paciente de 37 anos com Boxy Tip, crura laterais orientadas para o canto medial, retração alar marcada bilateral e pinçamento alar à esquerda. Foram corrigidas todas estas características com a técnica descrita.

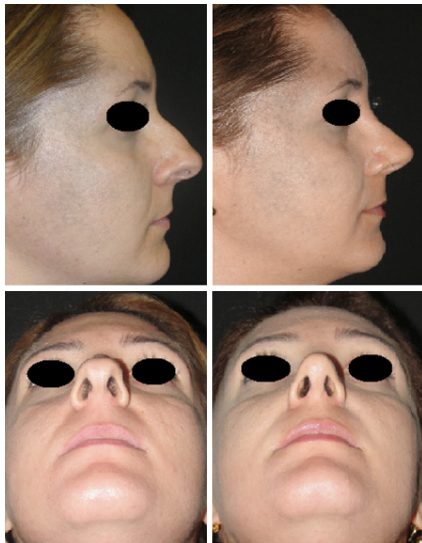

Figura 15. Paciente 1: perfil direito vista da base nasal

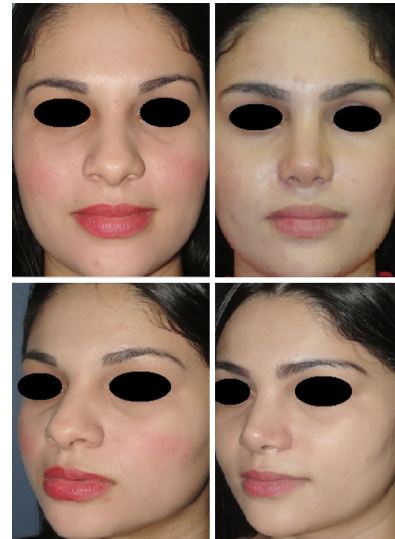

Figura 16. Paciente 2 vista frontal e ¾ esquerda: paciente de 24 anos com Boxy Tip, retração alar moderada bilateral e crura laterais orientadas para o canto medial. Todas as características da deformidade foram corrigidas pela mesma técnica.

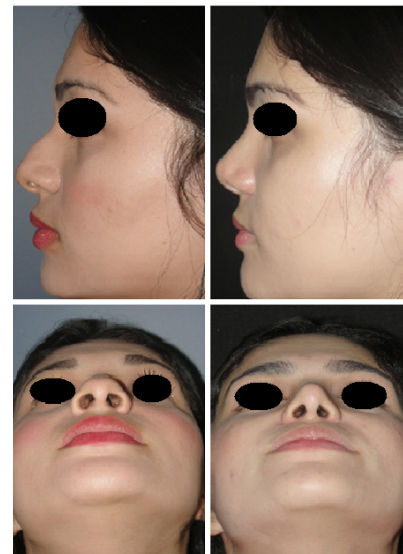

Figura 17. Paciente 2: perfil esquerdo e vista da base nasal

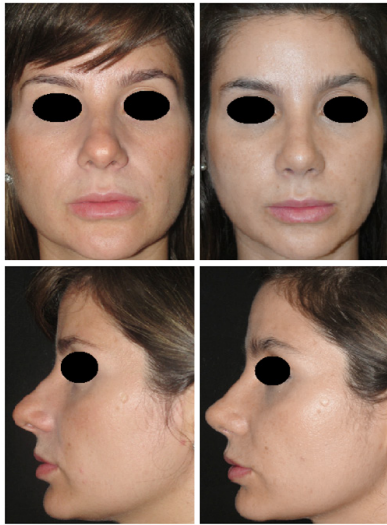

Figura 18. Paciente 3: paciente de 29 anos, com *Boxy Tip*, crura laterais orientadas para o canto medial e apresentando uma discreta retração alar bilateral. A mesma técnica permitiu de corrigir todas as características citadas.

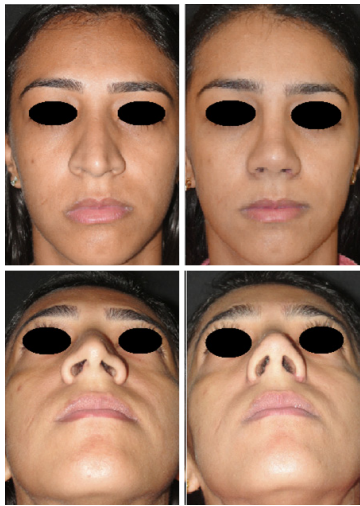

Figura 19. Paciente 4: paciente de 27 anos, com colapso da válvula externa, apresentando crura laterais côncavas e orientadas para o canto medial. Todas essas características foram corrigidas.

A figura 20 mostra as intercorrências pós-operatórias encontradas em 3 casos, ou seja, 6% dos pacientes. Esses 3 pacientes se beneficiaram de uma segunda rinoplastia depois de 1 ano e não sofreram nenhuma complicação pós-operatória.

DISCUSSÃO

Sheen^{11,12} descreveu quatro características desta deformidade:

1 - Na fotografia de frente, a borda caudal da cruz lateral aparece quase perpendicular à borda narinária, criando uma descontinuidade visível na borda narinária. Ele a chamou

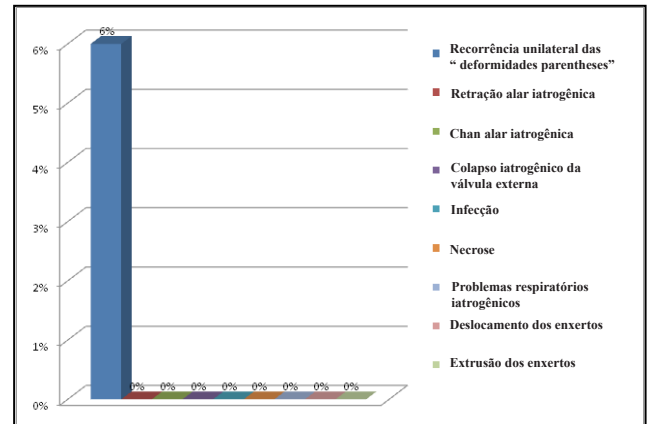


Figura 20. Complicações

de "deformidade em forma de parênteses". Entre Julho 2011 e Janeiro 2013, todos os pacientes que apresentavam este aspecto foram incluídos em nosso trabalho e foram tratados pela rotação caudal da cruz lateral. A maioria deles (76% dos pacientes) tinha a forma severa dessa deformidade, os outros apresentavam uma forma moderada (24% dos casos).

2- Uma ponta larga, quadrada "*boxy tip*". Esta característica foi encontrada em 57% de nossos pacientes.

3 - Pinçamento da borda narinária devido à falta de sustentação. O pinçamento inicial foi observado em 57% de nossos casos.

4 - Na vista da base do nariz, o seu contorno parece quadrado (aspecto encontrado em 57% dos pacientes de nossa mostra).

Sheen¹¹ descreveu a técnica de rotação caudal das crura laterais para tratar esta deformidade. Nós acrescentamos o enxerto alar ("*lateral crural strut graft*") descrito pelo Gunter¹⁰; esse enxerto é indicado, segundo Gunter, para tratar uma retração alar, um colapso da válvula externa, uma cruz lateral convexa, côncava ou mal posicionada. Segundo o mesmo autor, a fonte preferida para esse tipo de enxerto é a cartilagem septal, mas se tiver uma depleção dessa, a cartilagem costal deve ser usada¹⁰. Existem outras modalidades para corrigi-la.

O enxerto cartilaginoso, na borda narinária ("*alar rim graft*"), pode ser usado em casos leves de retração (3-4 mm) quando tiver forro nasal e pele com elasticidade adequada, permitindo expansão da asa retraída¹³. Para casos mais severos, podemos usar enxertos compostos, enxertos cartilagosos fixados na cruz lateral ("*lateral crural strut graft*") ou enxerto cartilaginoso para evitar o colapso da válvula externa ("*alar batten graft*")⁷.

A rotação caudal das crura laterais foi nossa técnica de escolha (100% dos pacientes), pois se tratava de pacientes com a deformidade descrita por Sheen na sua forma severa (76% dos casos) ou na sua forma moderada (24% dos casos). Nenhuma forma discreta que podia justificar um "*alar rim graft*" foi encontrada. O "*lateral crural strut graft*" foi indicado junto com a rotação caudal em 27 pacientes (55% dos casos), pois apresentavam uma cruz lateral fraca e/ou côncava, querendo garantir assim uma boa definição e uma

boa sustentação da borda narinária. O uso de enxertos de cartilagem septal é indicado por vários autores em caso de cartilagem alar hipoplásica^{14,15}. Em nossa mostra, nenhum caso de retração cicatricial da pele do vestibulo justificou o uso de enxerto composto.

Uma incisão cuneiforme nos domos foi proposta por vários autores^{8,9} para diminuir a tensão nos domos na hora da rotação caudal, facilitando assim sua aproximação. Esta incisão foi usada em 15% de nossos casos.

Houve 3 casos de recidiva unilateral da deformidade depois da rotação caudal (6% dos pacientes). Nos 3 casos, as crura laterais não foram fixadas nas lojas confeccionadas. Estes 3 pacientes se beneficiaram de uma segunda rinoplastia, com uma nova rotação caudal das crura laterais e fixação na loja. Não houve nenhum caso de recidiva desde que começamos a fazer essa fixação de rotina.

Em 97% dos casos a retração alar inicial foi corrigida, o pinçamento alar em 96% e o colapso da válvula externa em 100% dos casos. Não houve nenhum caso iatrogênico de retração ou pinçamento alar, nem de colapso de válvula externa. Constantian¹⁶ mostrou em seu trabalho que o colapso da válvula externa acontece no momento da inspiração, quando a borda narinária ficar sem sustentação cartilaginosa. A rotação caudal da cruz lateral em posição cefálica forneceria um bom suporte à borda narinária, melhorando o aspecto funcional e estético, como mostram também nossos resultados.

CONCLUSÕES

A deformidade das cartilagens alares em forma de "parênteses" deve ser reconhecida na hora do planejamento cirúrgico, pois a ressecção, do excesso alar, deixa a asa sem sustentação nestes casos⁷, podendo causar uma retração e um colapso da válvula externa no pós-operatório tardio^{8,9}.

Realizamos um estudo retrospectivo, com 49 casos tratados pela rotação caudal das crura laterais, entre Julho 2011 e Janeiro 2013. Os resultados obtidos nós encorajaram a fazer dessa técnica a nossa primeira opção para tratar esta deformidade.

REFERÊNCIAS

1. Sheen JH. *Aesthetic Rhinoplasty*. St Louis, MO: CV Mosby; 1978.264-5.
2. Constantian MB. Functional effects of alar cartilage malposition.

- Ann Plast Surg. 1993; 30:487-99.
3. Hamra S. Repositioning of the lateral alar crus. *Plast Reconstr Surg*. 1993; 92(7):1244-53.
4. Peck GC. *Techniques in aesthetic rhinoplasty*. 2nd ed. Philadelphia: JB Lippincott. 1990. p.17-28.
5. Rees TD. *Aesthetic plastic surgery*. Philadelphia: WB Saunders.1980: p.181-187.
6. Daniel RK. Discussion: the two essential elements for planning tip surgery in primary and secondary rhinoplasty: observation based on review of 100 consecutive patients. *Plast Reconstr Surg*. 2004; 114(6):1582-5.
7. Boahene KD, Hilger PA. Alar rim grafting in rhinoplasty: indications, technique, and outcomes. *Arch Facial Plast Surg*. 2009;11(5):285-9.
8. Hamra ST. Repositioning the lateral alar crus. *Plast Reconstr Surg*. 1993; 92(7): 1244-53.
9. Rochira D, Ottaviani A. Malposition of alar cartilages: a personal modification of the Sheen technique. *Plast Reconstr Surg*. 2008; 122(2): 72e-3e.
10. Gunter JP, Friedman RM. Lateral crural strut graft: technique and clinical applications in rhinoplasty. *Plast Reconstr Surg*. 1997; 99:943.
11. Sheen JH, Sheen AP. *Aesthetic Rhinoplasty*, 2nd Ed. St Louis: Mosby, 1987.
12. Sheen JH. Malposition of the Alar Cartilages. Presented at the Annual Meeting of the American Society of Aesthetic Plastic Surgery, May 1992; Los Angeles, USA.
13. Brissett AE, Shari's DA. Changing the nostril shape. *Face Plast Clin North Am*. 2000; 8:433-45.
14. Constantian MB. The incompetent external nasal valve: pathophysiology and treatment in primary and secondary rhinoplasty. *Plast Reconstr Surg*. 1994; 93(5):919-31; discussion 932-3.
15. Fomom S, Gilbert JG, Carou AL, Segal S. Collapsed ala. *Arch Otolaryngol*. 1950; 51:465-84.
16. Constantian MB. The external Nasal Valve: The Forgotten Element in Rhinoplasty Diagnosis and Treatment. Presented at the Annual Meeting of the American Society of Aesthetic Plastic Surgery; May 1992; Los Angeles, USA.

Autor correspondente:

Ali Bouchama

Rua Santa Luzia, 206 - CEP: 20020-020 - Centro, Rio de Janeiro (RJ)

E-mail: alidocsurf@gmail.com