



## Artigo Original ●●●

# Blefaroplastia: elevação transpalpebral das sobrancelhas

*Blepharoplasty: transpalpebral brow elevation*

ARMANDO CHIARI JÚNIOR<sup>1</sup>  
 THIAGO ANDRADE ALVES<sup>2</sup>  
 PAULO HENRIQUE SANTOS LAIA<sup>3</sup>  
 THAÍS GOMES CASALI<sup>4</sup>  
 DIOGO PETRONI CAIADO FLEURY<sup>5</sup>

### RESUMO

**Introdução:** A descida das sobrancelhas faz parte do processo natural de envelhecimento do terço superior da face. A ação da musculatura glabellar é uma das causas desta ptose e de outros sinais de envelhecimento. Estes sinais devem ser diagnosticados e tratados de maneira adequada durante os procedimentos de blefaroplastia sob pena de piora da ptose e de resultado não satisfatório. **Métodos:** Ao longo dos últimos 17 anos, um total de 246 pacientes, portadores de alterações do terço superior da face e com indicação de blefaroplastia, foram submetidos à elevação transpalpebral das sobrancelhas pela técnica de McCord modificada, mediante ampla dissecação, maior número de pontos de fixação e miomectomias dos músculos corrugadores e prócerus. Os pacientes foram acompanhados com avaliações ambulatoriais e com registros fotográficos nos 6 e 12 meses de pós-operatório. **Resultados:** A intercorrência mais comum foi a parestesia temporária da região frontal e do couro cabeludo. Não ocorreram casos de hematomas pós-operatórios. Ao longo do tempo foram observados resultados consistentes, com manutenção da elevação das sobrancelhas e diminuição efetiva da ação da musculatura glabellar, sem cicatrizes no couro cabeludo. **Conclusões:** A elevação transpalpebral de sobrancelhas, associada à miomectomia glabellar, mostra-se uma alternativa adequada, segura e efetiva para tratamento dos sinais de envelhecimento do terço superior da face.

**Descritores:** Sobrancelhas; Elevação Transpalpebral; Secção Músculos Corrugadores; Blefaroplastia.

### ABSTRACT

**Introduction:** The brows lowdown naturally occur as an aspect of the aging upper face process. The glabellar muscular action is one cause of this ptosis and also of others aging signs. These signs must be adequately treated during the blepharoplasty, to avoid the penalty of a limited final result. **Methods:** Along of the last 17 years, a total of 246 patients with aesthetic problems of the upper face and with blepharoplasty indication, were submitted to a transpalpebral browlift by modified McCord technique, based in a extended dissection, more fixation stitches

Instituição: Serviço de Cirurgia Plástica do Hospital das Clínicas da UFMG

Artigo submetido: 21/11/2013.  
 Artigo aceito: 09/02/2014.

DOI: 10.5935/2177-1235.2014RBCP0007

1 – Coordenador do Serviço de Cirurgia Plástica do Hospital das Clínicas da UFMG – Professor Adjunto da Faculdade de Medicina da UFMG.

2 – Médico especialista em Cirurgia Plástica – Ex-residente do SCPHCUFGM.

3 – Médico Residente do 3º Ano do SCPHCUFGM – Médico Residente do 3º Ano do SCPHCUFGM.

4 – Médico Residente do 2º Ano do SCPHCUFGM – Médico Residente do 2º Ano do SCPHCUFGM.

5 – Médico Residente do 2º Ano do SCPHCUFGM – Médico Residente do 2º Ano do SCPHCUFGM.

and prócerus and corrugators muscles miomectomy. Out patients follow-up were in ambulatory conditions with photographic records after 6 and 12 months. **Results:** The most common intercurrent was a transient paresthesia of the frontal region and of the scalp. No postoperative hematomas were registered. The results were consistent with maintenance of the eyebrows elevation and the effective reduction of the glabellar muscles action, without the necessity of any type of coronal incision. **Conclusions:** The transpalpebral brow elevation associated with glabellar myomectomy shows to be an adequate option, by its safe and effective procedures for the treatment of the upper face aging signs.

**Keywords:** Brows; Transpalpebral Elevation; Brow lift; Corrugators Muscles Myomectomy; Blepharoplasty.

## INTRODUÇÃO

Apesar da definição de posicionamento ideal para a sobrançela ainda ser motivo de discussão devido às variações raciais e culturais, sabe-se que a ptose da mesma faz parte das alterações advindas do envelhecimento da região frontal e glabellar. Além do problema estético, pode existir ainda comprometimento do campo visual nos pacientes com ptose nos diversos graus.

Sempre ocorre um descenso das estruturas devido à ação da gravidade e da resultante das forças exercidas pelos músculos desta região (frontal, orbicular, corrugador, prócerus, depressor da sobrançela). A queda é mais pronunciada na parte lateral do supercílio devido à menor sustentação, tanto pela pequena ação do músculo frontal na cauda da sobrançela, quanto pela menor resistência de fixação das estruturas na região lateral da órbita. Surgem ainda rugas horizontais dinâmicas e estáticas na região frontal devido à ação constante do músculo frontal; rugas verticais na glabella, devido ao músculo corrugador e pela ação do prócerus que leva às rugas no dorso nasal, com orientação horizontal<sup>12</sup>. A ptose dos supercílios, com frequência, acompanha e acentua as anormalidades anatômicas das pálpebras superiores<sup>3</sup> e a falha ou limitação na correção da ptose durante a blefaroplastia superior compromete o resultado estético final.

No sexo feminino o ponto mais elevado ideal se situaria entre 0,5cm e 1,0cm da reborda orbital descrevendo um arco mais pronunciado. Já nos homens a sobrançela seria mais plana ao longo da reborda orbital, com um arco menos evidente<sup>4</sup>.

As primeiras tentativas de pexia das sobrançelas e tratamento do terço superior da face remontam a 1919<sup>5</sup>. Desde então, numerosos autores descreveram diversos procedimentos e acessos cirúrgicos para tratamento das alterações no terço superior da face. Após a publicação inicial, sobre pexia das sobrançelas via transpalpebral<sup>3</sup> em 1982, várias abordagens foram propostas<sup>4-12</sup>. A ptose das sobrançelas deve ser adequadamente diagnosticada e tratada. Muitos pacientes procuram a ajuda do cirurgião com a falsa impressão de que o aspecto envelhecido deve-se somente às alterações palpebrais, como na dermatocalase. O cirurgião, por sua vez, deve estar qualificado para avaliar as alterações do terço superior da face para propor tratamento específico para os problemas estéticos. A blefaroplastia superior sem a devida correção do descenso das estruturas do terço superior da face pode levar

a uma piora do quadro, devido à sutura da pele palpebral e a diminuição da compensação realizada pelo músculo frontal<sup>13</sup>.

## OBJETIVOS

Os objetivos deste trabalho são os de descrever a técnica e apresentar os resultados obtidos no tratamento da ptose dos supercílios e no tratamento da musculatura glabellar através do acesso transpalpebral, ao longo de 17 anos.

## MÉTODOS

Modificamos a técnica de McCord<sup>6</sup> mediante ampla dissecação, maior número de pontos de fixação e miomectomias dos músculos corrugadores e prócerus<sup>13,14,15</sup> aplicada em 246 pacientes, todos portadores de ptose dos supercílios. Compreenderam 228 mulheres (92,7%) e 18 (7,3 %) pacientes do sexo masculino, todos procedentes da clínica pessoal e dos ambulatórios do Serviço de Cirurgia Plástica do Hospital das Clínicas da Universidade Federal de Minas Gerais. A distribuição, dos 246 pacientes operados de acordo com as décadas, foi: Entre 30 a 40 anos de idade - 14 pacientes (6%); de 40 a 50 anos - 54 pacientes (22%); de 50 a 60 anos - 117 pacientes (47%); de 60 a 70 anos - 54 pacientes (22%) e de 70 a 80 anos - 7 pacientes (3%).

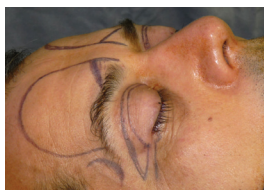Todos os pacientes foram submetidos à avaliação pré-operatória de rotina; as cirurgias foram sempre bilaterais associadas à blefaroplastia convencional e realizadas, em sua maioria, sob sedação e anestesia local. As documentações fotográficas foram realizadas no pré e no pós-operatório de 6 e 12 meses.

### Demarcações

Sempre realizadas com os pacientes no decúbito dorsal horizontal, a área a ser dissecada compreende toda a extensão dos supercílios e é estendida em arco cranialmente posicionado na região frontal. Um triângulo medial e bilateral que não será dissecado delimita a área de emergência dos nervos supraorbitais e supratrocleares, que são preservados (Figura 1). Nas pálpebras superiores os excessos cutâneos são demarcados para ressecção.

Após tarsorrafia, com um ponto de fio monofilamentado inabsorvível 6.0, traciona-se a pele superiormente e

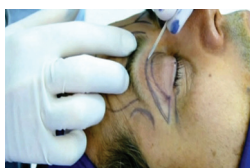marca-se a incisão inferior sobre o sulco palpebral superior: a partir de um ponto situado a 0,5cm da extremidade externa



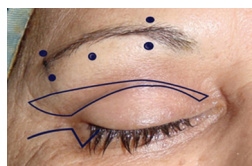
**Figura 1.** O limite lateral do descolamento é o Ligamento Orbital ou Ligamento de Hakme e sua continuação superior, a Zona de Adesão. Um triângulo que delimita a área de emergência dos nervos supraorbitais e supratrocleares não é dissecado.

da comissura palpebral, marca-se o sulco palpebral superior até cerca de 1,0cm do canto medial. A 0,5cm externamente da comissura palpebral traça-se uma linha que acompanha uma das rugas periorbitárias com cerca de 2,0cm de extensão. Mediante o uso de pinça anatômica os excessos cutâneos são também estimados e demarcados: posicionando-se as sobrancelhas no local calculado de sua ascensão, traça-se a margem superior de ressecção de pele e músculo orbicular, levando-se em conta a pele que vai remanescer. Esta ressecção será sempre maior lateralmente. Cinco demarcações puntiformes no supercílio (duas laterais, uma central e duas mediais) indicam a localização dos pontos de fixação dos supercílios (Figuras 2 e 3).

Marcando-se a margem inferior da ressecção de pele sobre o sulco palpebral superior temos a certeza de que



**Figura 2.** A marcação da blefaroplastia é feita a partir do sulco palpebral superior com o cuidado de fazê-la com o supercílio na posição final programada, para evitar ressecção excessiva de pele palpebral.



**Figura 3.** As cinco demarcações puntiformes no supercílio (duas laterais, uma central e duas mediais) indicam a localização dos pontos de fixação dos supercílios.

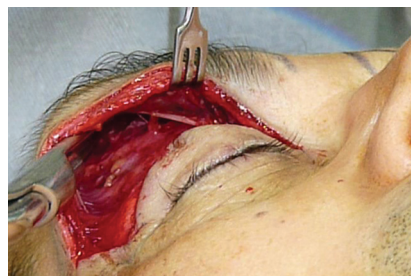teremos a pele necessária para a adequada cobertura do globo ocular. Teremos, também, acesso direto à reborda orbitária superior, sem atravessar nenhuma estrutura anatômica importante.

Marcando-se a margem superior da ressecção de pele com as sobrancelhas no local calculado de sua ascensão e atentando-se para a pele que fica superiormente, ocorrerá uma sutura sem tensão (Figura 2).

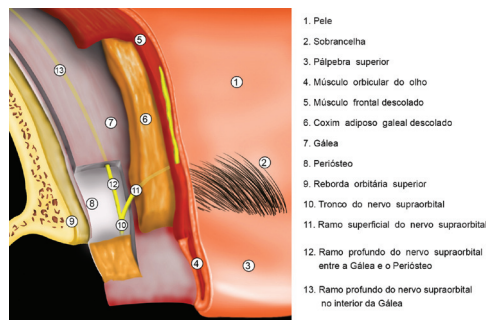
### Técnica Cirúrgica

Paciente sob condições operatórias, bloqueios anestésicos dos nervos supra troclear e supraorbital e na área frontal a ser dissecada, mediante infiltração com solução de bupivacaína 0,25% e lidocaína 1%, com adrenalina 1:100.000, associados a um frasco de corticoide de depósito para limitar o edema no pós-operatório imediato.

Incisão cutânea e ressecção dos excessos cutâneos e muscular contidos na área demarcada na região palpebral superior. A partir da linha média da área ressecada, dissecção no sentido da reborda orbitária superior com exposição completa do plano galeal. Mediante dissecção, numa extensão de 4cm, as aderências entre os planos galeal e os tecidos brandos acima são totalmente liberados. O tecido galeal é preservado sobre o perióstio para receber os pontos de fixação para manutenção das sobrancelhas na posição adequada. Esta preservação também protege o ramo profundo do nervo supraorbital, que nos 2 cm inferiores corre entre a gálea e o perióstio, anatomicamente aderidos entre si. Superiormente, após o final do coxim adiposo galeal, o ramo profundo do nervo supraorbital muda para o plano intra-galeal<sup>2</sup> (Figura 4 e 5).



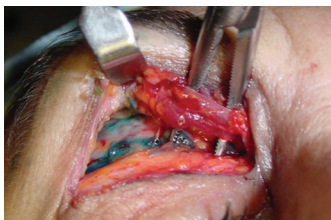
**Figura 4.** Dissecção no plano galeal, visualizando-se o ramo superficial do nervo supraorbital, medialmente. O tecido galeal é preservado sobre o perióstio para receber os pontos de fixação das sobrancelhas. Esta preservação também protege o ramo profundo do nervo supraorbital mantendo-o abaixo ou no interior do plano galeal.



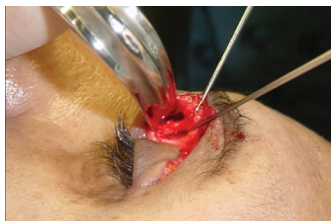
**Figura 5.** Ilustração da anatomia da região, mostrando a área de descolamento no plano da gálea.

A área dissecada vai da cauda do supercílio até o seu limite medial, e se estende em arco cerca de 4,0 cm, cranialmente. A área triangular medial que demarca a emergência dos nervos supraorbitais e supratrocleares, não é dissecada (Figura 1). O limite lateral de dissecação é o Ligamento Orbital ou Ligamento de Hakme. A sua continuação superior, a Zona de Adesão, deve ser preservada. As aderências galeais ao coxim adiposo galeal e ao músculo frontal devem ser liberadas, na medida estimada, para alcançar a elevação desejada da sobrancelha<sup>2</sup> (Figuras 4 e 5).

Entre os feixes supraorbitais e supratrocleares é realizada a dissecação e ressecção de pequena porção do músculo corrugador (Figura 6). Quando muito hipertrófico, o músculo prócerus é dissecado e seccionado sob visão direta, com o auxílio de uma fonte de luz fria (Figura 7). Enxertos com as bolsas de gordura são realizados seletivamente nas áreas de ressecção do corrugador e de secção do prócerus, a fim de se evitar depressões<sup>13,14,15</sup>.



**Figura 6.** *Músculo corrugador isolado para ressecção entre os feixes dos músculos supratroclear e supraorbital.*



**Figura 7.** *Músculo prócerus isolado para ser seccionado, com auxílio de uma fonte de luz fria.*

A fixação é realizada ao longo de cada supercílio mediante 5 pontos com fio monofilamentado inabsorvível 5.0: dois pontos mediais, um mediano e dois laterais, estes últimos posicionados na cauda da sobrancelha. O primeiro ponto medial é aplicado, imediatamente, lateral ao nervo supraorbital na projeção da borda superior das sobrancelhas, atravessa a face interna dos tecidos brandos dissecados e margeia a derme internamente. A agulha retorna para a margem interna dos tecidos brandos e a alça de fio é tracionada para baixo: se marcar intensamente a superfície externa, nova alça deverá ser feita se aproximando menos a agulha da derme, para evitar depressões externas nos locais dos pontos de fixação. Completa-se o ponto atravessando o tecido galeal e o periósteo a cerca de 2,0 cm da reborda orbital superior. O ponto deve ser dado com firmeza e sem tensão exagerada. O segundo ponto é dado da mesma maneira, na projeção da margem inferior da sobrancelha e é fixado na gálea e no periósteo, alguns milímetros abaixo do

primeiro ponto. O terceiro e quarto pontos são dados da mesma maneira em relação à cauda da sobrancelha e são fixados no periósteo e na gálea, na mesma altura dos dois primeiros pontos. O quinto ponto igualmente, a meia distância entre os quatro primeiros (Figura 3).

Nas mulheres as sobrancelhas devem ser fixadas entre 0,5 e 1,0cm acima da reborda orbitária superior e nos homens ao longo da reborda orbitária. Os fios formam alças de fixação, ocorrendo um descenso natural que deve ser compensado pela fixação mais alta dos pontos, para se obter tal posição final das sobrancelhas.

O procedimento é ambulatorial e após o período de recuperação pós-anestésica os pacientes recebem alta hospitalar. As orientações pós-operatórias são as mesmas de uma blefaroplastia convencional, com o cuidado de alertar para a presença de um edema maior, compatível com a maior manipulação e a maior extensão da área dissecada. Os pacientes são acompanhados com retornos ambulatoriais após 3, 7, 15, 30, 90, 180 e 365 dias.

## RESULTADOS

Os resultados destes procedimentos têm sido consistentes ao longo de 17 anos, além das evidentes vantagens de se evitar incisões coronais de qualquer extensão. Em relação às abordagens endoscópicas, menor complexidade de execução, menor curva de aprendizado e menor custo.

Nesta série de casos a intercorrência mais frequente tem sido a parestesia bilateral da região frontal e da parietal do couro cabeludo, com resolução espontânea após alguns meses. Ocorre inicialmente insensibilidade bilateral nas áreas dos nervos supratroclear e ramos superficial e profundo do nervo supraorbital. Semanas após esta insensibilidade vai reduzindo da parte posterior da região parietal no sentido da frontal, mantendo-se ainda pontos de parestesia durante alguns meses em determinados pacientes. Na maioria dos casos, acontece durante a fase inicial, de maior edema, paralisia parcial ou total do músculo frontal, que em nenhum paciente se manteve definitivamente.

Não ocorreram hematomas pós-operatórios. Alguns casos iniciais apresentaram depressões nas áreas de tratamento da musculatura glabellar, que não mais foram observadas após o uso de enxertos das bolsas gordurosas, obtidas no decurso das blefaroplastias. Tais enxertos foram utilizados em todos os pacientes, exceto nos iniciais que demonstraram tal necessidade. As figuras de 8 a 15 ilustram os resultados obtidos.

## DISCUSSÃO

A abordagem cirúrgica do terço superior da face passa pelo entendimento das suas características anatômicas, que definem um aspecto jovial, e das alterações que causam os efeitos de envelhecimento. As diferentes raças e culturas veem como esteticamente aceitáveis muitas variações quanto ao aspecto e posição das sobrancelhas e o inverso também ocorre. Um posicionamento adequado seria aquele no qual a parte medial inicia-se em uma linha vertical que tangencia a asa do nariz.

No sexo feminino o ponto mais elevado ideal situa-se

entre 0,5cm e 1,0cm da reborda orbital, descrevendo um arco mais pronunciado. Já nos homens a sobrancelha seria mais plana ao longo da reborda orbital, com um arco menos evidente<sup>4</sup>.

Com o envelhecimento ocorre um descenso das estruturas devido à ação da gravidade e da resultante das forças exercidas pelos músculos desta região (frontal, orbicular, corrugador, prócerus, depressor da sobrancelha). A queda é mais pronunciada na parte lateral do supercílio devido a uma menor sustentação, tanto pela mínima ação do músculo frontal na cauda da sobrancelha, quanto pela menor resistência de fixação das estruturas na lateral da órbita, que determina um pseudo excesso de pele na pálpebra. Surgem rugas horizontais dinâmicas e estáticas na região frontal devido à ação constante do músculo frontal, único músculo elevador das sobrancelhas. Rugas verticais surgem na glabella, devido ao corrugador. A ação do prócerus leva às rugas no dorso nasal, com orientação horizontal<sup>12</sup>. Finalmente, além do problema estético, pode existir prejuízo do campo visual nos pacientes com graus de moderada a acentuada ptose, tornando a necessário o seu tratamento.

A literatura é rica em contribuições para a melhoria estética e funcional das blefaroplastias. Trabalhos<sup>16</sup> comprovam e mensuram o grau de melhora na qualidade de vida dos pacientes submetidos ao procedimento de pexia de sobrancelhas por via transpalpebral. Estudos anatômicos<sup>12</sup> relacionam os objetivos cirúrgicos dos procedimentos para tratar a ptose das sobrancelhas:

- liberação das adesões de periósteo ou gálea no rebordo orbital superior.
- liberação do Ligamento Orbital, estrutura ligamentosa entre o plano da fásia temporal superficial e a parte lateral da reborda orbital superior.
- liberação da Zona de Adesão, área de cerca de 6 mm de largura situada medialmente à linha de fusão temporal superior do crânio, que se continua inferiormente com o Ligamento Orbital. Ao longo desta zona, periósteo e gálea são fixados no osso.

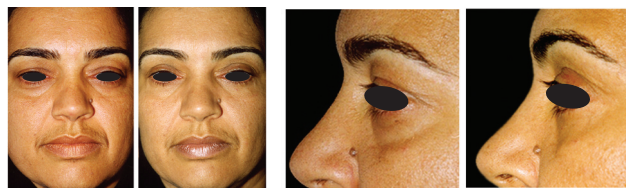
Atentemos ao fato de que o descolamento proposto por nós é no plano galeal, consequentemente, não liberamos tais estruturas das partes ósseas. Liberamos essencialmente a gálea do coxim adiposo galeal e do músculo frontal, preservando a Zona de Adesão (Figura 5).

Ao longo do tempo diversas abordagens foram propostas: excisões diretas na região supraorbital ou frontal, abordagens coronais, endoscópicas, temporais e transpalpebrais. Cada uma com suas particularidades, indicações específicas, vantagens e desvantagens<sup>5,8</sup>. Os trabalhos iniciais, sobre abordagem transpalpebral, em 1982<sup>3</sup>, foram seguidos por numerosas publicações e refinamentos<sup>4-12</sup>. Em 1990<sup>6</sup>, foi publicada técnica de pexia e plástica dos supercílios através de incisão convencional para blefaroplastia superior. A pequena dissecação realizada naquele procedimento limitava a ascensão das sobrancelhas e a ação da musculatura glabellar preservada tendia a causar recidivas da ptose.

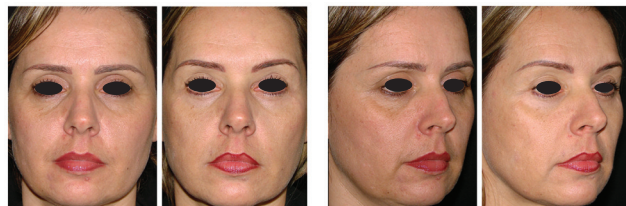Neste estudo, propomos a utilização de ampla dissecação da região frontal com fixação das sobrancelhas com maior

número de pontos, mais craniais, com ascensão mais efetiva. Associa-se tratamento da musculatura glabellar<sup>13,14,15</sup> com o objetivo de limitar a tração caudal desses músculos, prevenindo a recidiva da ptose.

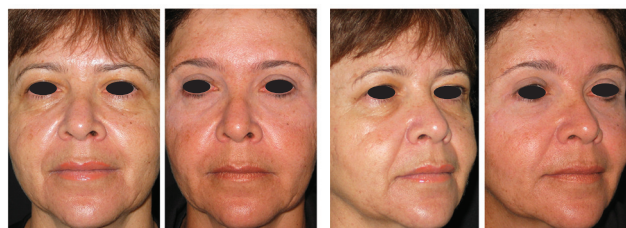A abordagem transpalpebral apresenta, em relação às outras, a vantagem de não necessitar de outra incisão além daquela usada na blefaroplastia. Permite acesso fácil, visualização direta, liberação das estruturas periorbitárias, tratamento da musculatura glabellar, segurança na realização dos procedimentos e evita o aumento do comprimento do terço superior da face. Não restringe tratamento em pacientes calvos e nem causa alopecia. Em nossa série de casos estes procedimentos apresentaram bons resultados, alto nível de satisfação dos pacientes e um baixo índice de complicações.



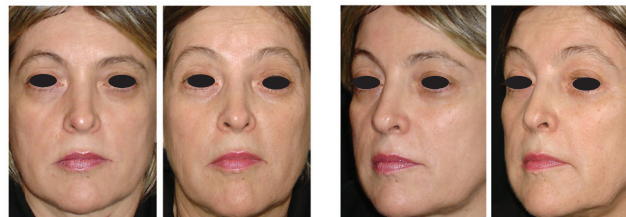**Figura 8.** Paciente com 39 anos no pré-operatório e pós-operatório de 4 anos.



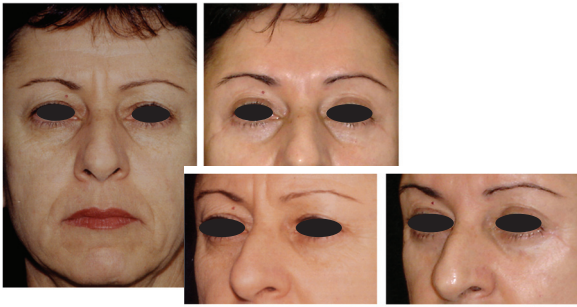**Figura 9.** Paciente com 46 anos no pré-operatório e pós-operatório de 12 meses.



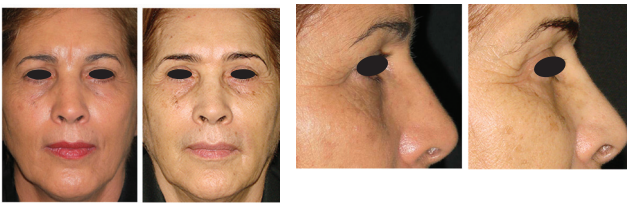**Figura 10.** Paciente com 47 anos no pré-operatório e pós-operatório de 6 meses.



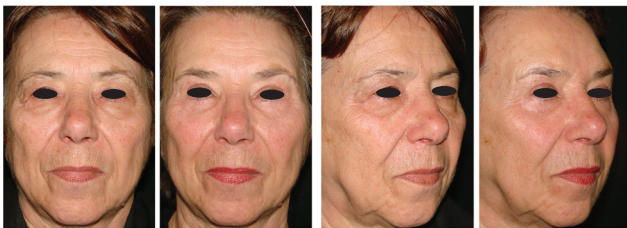**Figura 11.** Paciente com 52 anos no pré-operatório e pós-operatório de 8 anos.



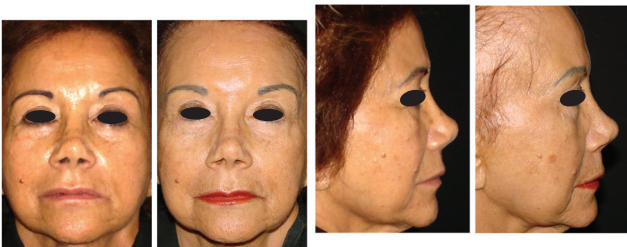**Figura 12.** Paciente com 55 anos no pré-operatório e pós-operatório de um ano.



**Figura 13.** Pré-operatório e 10 anos de pós-operatório em paciente operada aos 61 anos de idade. Percebe-se a manutenção das sobrancelhas em posição mais elevada que no pré-operatório.



**Figura 14.** Paciente com 70 anos no pré-operatório e pós-operatório de 13 meses.



**Figura 15.** Pré e pós-operatório de 8 anos em paciente operada aos 74 anos. Percebe-se aos 82 anos de idade a manutenção das sobrancelhas em posição mais elevada que no pré-operatório.

## CONCLUSÃO

A elevação transpalpebral das sobrancelhas associada à blefaroplastia superior tem determinado efeitos estéticos gratificantes, a longo prazo, nas pacientes de diversas décadas. Oferece as vantagens de não utilizar procedimentos mais agressivos que deixam cicatrizes no couro cabeludo. As manobras cirúrgicas sistematizadas são assimiladas mediante curto período de treinamento, além de não ser necessário o uso de aparatos e longos períodos de treinamento da cirurgia endoscópica.

## REFERÊNCIAS

1. Knize DM. An anatomically based study of the mechanism of eye-brow ptosis. *Plast Reconstr Surg.* 1996; 97(7): 1321-1333.
2. Knize DM. Anatomic concepts for brow lift procedures. *Plast Reconstr Surg.* 2009; 124(6): 2118-2126.
3. Sokol AB, Sokol TP. Transblepharoplasty Brow Suspension. *Plast Reconstr Surg.* 1982; 60(6): 940-944.
4. Codner MA, Kikkawa DO, Korn BS, Pacella SJ. Blepharoplasty and browlift. *Plast Reconstr Surg.* 2010; 126(1): 01-17.
5. Paul MD. The evolution of the brow lift in aesthetic plastic surgery. *Plast Reconstr Surg.* 2001; 108(5): 1409-1424.
6. McCord CD, Doxanas MT. Browplasty and browpexy: an adjunct to blepharoplasty. *Plast Reconstr Surg.* 1990; 86: 248-254.
7. Zarem HA. Browpexy. *Aesth Surg J.* 2004; 24(4): 368-372.
8. Niechajev I. Transpalpebral browpexy. *Plast Reconstr Surg.* 2004; 113(7): 2172- 2180; discussion pp. 2181.
9. Tyers AG. Brow lift via the direct and trans blepharoplasty approaches. *Orbit.* 2006; 25: 261-265.
10. Langsdon PR, Metzinger SE, Glickstein JS, Armstrong DL. Transblepharoplasty brow suspension: an expanded role. *Ann Plast Surg.* 2008; 60(1): 02-05.
11. Cintra HP, Basile FV. Transpalpebral browlifting. *Clin Plast Surg.* 2008; 35: 381-392; discussion pp. 379.
12. Graziosi AC, Beer, SMC. Browlifting with undermining using minimum incisions. *Aesth Plast Surg.* 1998; 22: 120-125.
13. Guyuron B, Michelow BJ, Thomas T. Corrugator supercillii muscle resection through blepharoplasty incision. *Plast Reconstr Surg.* 1995; 95(4): 691-696.
14. Knize DM. Transpalpebral approach to the corrugator supercillii procerus muscles. *Plast Reconstr Surg.* 1995; 95(1): 52-60; Discussion pp. 61-62.
15. Guyuron B, Knize DM. Corrugator Supercillii Resection through Blepharoplasty Incision. *Plast Reconstr Surg.* 2001; 107(2): 606-607.
16. Mellington F, Khooshabeh R. Brow ptosis: are we measuring the right thing? The impact of surgery and the correlation of objective and subjective measures with postoperative improvement in quality-of-life. *Eye (Lond).* 2012 Jul; 26(7): 997-1003.

### Autor correspondente:

**Armando Chiari Júnior**

Rua Herculano de Freitas, 58, Sala 110, Belo Horizonte, Minas Gerais 30441-039 - Brasil.

E-mail: chiari@chiari.com.br