



# Avaliação da aplicação tópica de ácido linoleico em retalhos cutâneos randomizados em ratos

*Evaluation of topic linoleic acid application on random-pattern skin flaps in rats*

MARCELO LUÍS ALTENHOFEN  
DA SILVA<sup>1</sup>  
SUSI LAUZ<sup>2</sup>  
VINÍCIUS DUVAL DA SILVA<sup>3</sup>  
ANA MARIA WOLKMER DE  
ARAÚJO<sup>4</sup>  
MICHELLE MAIDANA ALTE-  
NHOFEN DA SILVA<sup>5</sup>  
LIDIA AKEMI TATEKAWA<sup>6</sup>  
TATIANA PERES DANIELSKI<sup>7</sup>

Trabalho realizado como dissertação para obtenção do grau de Mestrado, no programa de Pós Graduação em Ciências da Saúde da Universidade Federal de Rio Grande, Rio Grande, RS, Brasil.

Artigo recebido: 9/10/2013  
Artigo aceito: 23/11/2013

## RESUMO

**Introdução:** A preocupação com a viabilidade de retalhos cutâneos, especialmente os randomizados, tem sido motivo de diversas pesquisas na cirurgia plástica. O fator limitante para a utilização desses retalhos é a imprevisibilidade de sua vascularização distal, o que poderá resultar em necrose parcial ou completa do retalho. Neste estudo, foi testado o uso tópico do ácido linoleico na melhoria da sobrevivência dos retalhos de pele. Este é um ácido graxo poli-insaturado, que em estudos sobre cicatrização de feridas mostrou atuar na mediação da resposta inflamatória e na diminuição da produção de óxido nítrico, acelerando o processo de reparo. **Objetivo:** O objetivo deste trabalho foi avaliar morfométrica e histologicamente o aumento da viabilidade de retalhos cutâneos randomizados em ratos, tratados com uso tópico do ácido linoleico. **Método:** Vinte e quatro ratos Wistar machos divididos aleatoriamente em três grupos: grupo Controle ou Glicerina (GG, n = 8), grupo Dersani® (GD, n = 8) e grupo Ácido Linoleico (GL, n = 8). Sob anestesia geral, foi elevado um retalho randômico modificado de McFarlane na região dorsal dos ratos. **Resultados:** A média da porcentagem da área de necrose dos retalhos foi: GG - 44,49%, GD - 44,72% e GL - 44,20%. Estas não apresentaram diferenças estatísticas significativas (P>0,05). A análise histológica não evidenciou diferenças significativas no grau de necrose ou processo inflamatório. **Conclusão:** Neste estudo, a aplicação tópica do AL não apresentou diferenças estatísticas significativas em aumentar a área de viabilidade do retalho cutâneo randomizado em ratos.

**Descritores:** Rato. Isquemia. Reperfusão. Retalhos cirúrgicos. Ácido Linoleico.

## ABSTRACT

1. Especialização. Técnico administrativo.
2. Doutora. Professora adjunta de Anatomia da Universidade Federal de Rio Grande, Rio Grande, RS, Brasil.
3. Doutor. Professor adjunto de patologia da Pontifícia Universidade Católica do Rio Grande do Sul (PUC-RS), Chefe do Serviço de Anatomia Patológica e Citopatologia do Hospital São Lucas da PUC-RS, Porto Alegre, RS, Brasil.
4. Doutora. Professora assistente Instituto de Matemática, Estatística e Física da Universidade Federal de Rio Grande, Rio Grande, RS, Brasil.
5. Mestre. Doutoranda do programa de Pós Graduação em Ciências da Saúde da Universidade Federal de Rio Grande, Rio Grande, RS, Brasil.
6. Acadêmica de Medicina da Universidade Federal de Rio Grande, Rio Grande, RS, Brasil.
7. Acadêmica de Medicina da Universidade Federal de Rio Grande, Rio Grande, RS, Brasil.

**Background:** Concern about the viability of skin flaps, especially those of random pattern, has been the subject of several studies in plastic surgery. The limiting factor of these flaps is the unpredictability of its microvasculature, which could lead to partial or complete necrosis of the flap. This study tested the role of topical use of linoleic acid on the survival of random skin flaps. This is a polyunsaturated fatty acid, which in wound healing studies showed to act by mediating the inflammatory response, and decreasing the production of nitric oxide, accelerating the repair process.

**Objective:** The aim of this project was to evaluate morphometric and histologically the improvement on skin flaps survival in rats treated with topical linoleic acid. **Method:** 24 male Wistar rats randomly divided into 3 groups, the control group or Glycerin (GG, n = 8), Dersani® group (GD, n = 8) and Linoleic Acid group (GL, n = 8). Under general anesthesia, a cranial base modified McFarlane random skin flap was elevated in dorsal region of the rats. **Results:** The mean percentage of necrosis area among the groups was: GG - 44.49%, GD - GL and 44.72% - 44.20%. It showed no statistically significant differences (p> 0.05). Histological analysis has also not found differences in the degree of necrosis or inflammation. **Conclusion:** In this study, topical application of LA showed no statistically significant differences (P>0.05) on improving the survival area of random skin flap in rats.

**Keywords:** Rats. Ischemia. Reperfusion. Surgical Flaps. Linoleic Acid.

## INTRODUÇÃO

O aprimoramento das técnicas em cirurgia plástica permitiu a reconstrução de extensos defeitos secundários a traumatismos, anomalias genéticas e remoção de neoplasias, especialmente com a utilização dos retalhos de pele. O retalho cutâneo randomizado tem uma imprevisibilidade de sua vascularização distal e depende da microcirculação para sua viabilidade. A extensão de seu suprimento sanguíneo é determinada quando este é confeccionado; a previsão da utilização de uma área inadequada, que exceda o território suprido pelos vasos nutridores, ou dano à sua integridade vascular, pode levar à necrose tissular parcial ou completa<sup>1</sup>.

A necrose pode ter como consequências deiscência, infecção e atraso na cicatrização da ferida. Além disso, procedimentos reconstrutores adicionais (debridamento, resutura, enxertia) são geralmente necessários, com resultados cosméticos ou funcionais de pouca eficácia, levando à permanência hospitalar prolongada, maior número de visitas ambulatoriais e aumento de custos do tratamento<sup>2</sup>.

Em 1967, Myers & Cherry<sup>3</sup> descreveram a autonomização de retalhos cutâneos como o meio mais efetivo de aumentar sua sobrevivência. Inicialmente, é feita uma incisão e sutura da área do retalho e, após um período mínimo de 7 dias, é realizada a transferência deste. Configura-se em um procedimento com dois tempos cirúrgicos. Desde então, até os dias de hoje, encontrar um méto-

do eficaz, que melhore a sobrevivência distal do retalho randomizado e substitua o procedimento de autonomização, permanece como desafio na cirurgia plástica e tem estimulado a realização, bem como o aprimoramento de estudos clínicos e experimentais<sup>4</sup>.

A preocupação com a viabilidade dos retalhos cutâneos tem sido motivo de pesquisas na cirurgia plástica. Entre as estratégias de pesquisas, existem diferentes abordagens usando agentes físicos inespecíficos locais, agentes farmacológicos e fatores do crescimento, no intuito de promover maior viabilidade dos retalhos cutâneos<sup>5</sup>.

Quando um retalho cutâneo é confeccionado, após sua incisão e descolamento do leito original para transferência, ocorre lesão de vasos sanguíneos e de nervos simpáticos, o que resulta em desequilíbrio hemodinâmico, com diminuição do fluxo sanguíneo e da oxigenação tissular, criando-se um gradiente progressivo de isquemia em direção às suas margens distais. A perfusão sanguínea inadequada e a lesão de isquemia/reperusão (I/R) são aceitas como os principais fatores fisiopatológicos da necrose dos retalhos. Como as necessidades nutricionais da pele são relativamente baixas, um grande número de territórios vasculares pode ser recrutado antes que ocorra necrose<sup>6</sup>.

Em um estudo foi encontrada uma contribuição importante, em que um ácido graxo essencial, o ácido oleico, usado topicamente levou à melhoria da sobrevivência de retalhos de pele submetidos à isquemia e reperusão, em modelos experimentais<sup>7</sup>.

O ácido linoleico, um ácido graxo insaturado, de fácil obtenção e baixo custo, presente em altas concentrações em sementes oleaginosas (óleo de girassol, canola, linhaça), em estudos sobre cicatrização de feridas mostrou atuar na mediação da resposta inflamatória e na diminuição da produção de óxido nítrico, contribuindo na aceleração do processo de reparo da ferida<sup>8</sup>.

O ácido linoleico é importante no transporte de gorduras, manutenção da função e integridade das membranas celulares e age como imunógeno local.

Apesar de largamente utilizados no cuidado de diferentes tipos de feridas, incluindo as operatórias, o benefício do uso dos Ácidos Graxos Essenciais (AGE), especialmente em formulações comerciais, ainda carece de estudos que embasem cientificamente suas aplicações.

Estudos experimentais em ratos demonstraram que o tempo para a autonomização do retalho cutâneo, quando ocorre a neovascularização, leva em torno de 7 dias. Desta maneira, neste período inicial a vascularização do retalho fica dependente dos vasos do pedículo. A formação de hematoma, edema e a própria relação pedículo versus área do retalho podem acarretar necrose da porção distal deste. Considerando que o retalho cutâneo fica sujeito aos fenômenos de isquemia que levarão ao aparecimento de espécies reativas de oxigênio (EROS), uma substância que tenha ação de remover esses radicais poderá ser de extrema valia nessa fase. A substância deve estar disponível no sítio operatório em níveis farmacológicos e tempos adequados para exercer a ação desejada<sup>9</sup>.

Em situações em que ocorre a perda dos retalhos, esta é devida principalmente à hipóxia, que pode ser decorrente de uma alteração na microcirculação, estase venosa ou perfusão deficiente na porção distal do retalho. Isto se deve a um mecanismo comum, a lesão do binômio isquemia/reperfusão (I/R), que é consequência de eventos bioquímicos em que as espécies reativas de oxigênio (EROS) são responsáveis pelo dano celular.

Vários agentes farmacológicos têm sido investigados por sua eficácia na prevenção ou reversão da isquemia em retalhos de pele. Anti-coagulantes, vasodilatadores, glicocorticoides, sequestradores ("scavengers") de radicais livres, simpatomiméticos, inibidores de prostaglandinas, bloqueadores de canais de cálcio e agentes hemorreológicos estão entre as drogas supostamente benéficas para a sobrevivência dos retalhos<sup>10</sup>.

Alguns estudos demonstram o uso de agentes que atuam bloqueando, por mecanismos diversos, a formação de EROS, tais como glutatio-

na (GSH), dimetilsulfóxido (DMSO), N-Acetilcisteína (NAC)<sup>11</sup>, entre outras, substâncias capazes de minimizar as lesões de I/R sofridas nos retalhos cutâneos.

O presente estudo tem como objetivo estudar a melhora da viabilidade de um retalho cutâneo randomizado, quando submetido ao tratamento tópico com um ácido graxo essencial, o ácido linoleico.

## MÉTODO

### Aspectos Éticos

O projeto de pesquisa foi avaliado e aprovado pelo Comitê de Ética em Uso Animal (CEUA-FURG), conforme o projeto número 23116.003840/2011-93 e parecer P018/2011. Todos os procedimentos seguiram rigorosamente os regulamentos existentes sobre a experimentação animal do Colégio Brasileiro de Experimentação em Animais (COBEA).

### Amostra

Vinte e quatro ratos Wistar machos (*Rattus norvegicus albinus*), pesando entre 350 e 400 g, foram distribuídos aleatoriamente em três grupos de 8 animais, respeitando assim os princípios da Bioética na pesquisa em experimentação animal. Previamente ao experimento, estes receberam água e ração comercial para roedores à vontade. O ciclo de claro/escuro estabelecido foi de 12 em 12 horas, controlado automaticamente. A temperatura ambiente oscilou entre 22 e 25 graus Celsius.

Os grupos corresponderam ao tratamento tópico aplicado no período pós-operatório, sendo assim, tivemos: grupo controle, aplicação de solução de glicerina (GG), grupo comparativo, aplicação de composto comercial de ácidos graxos e vitaminas- Dersani® (GD) e grupo experimento, aplicação de solução de ácido linoleico (GL).

### Procedimento Anestésico

Os animais foram pesados e logo em seguida anestesiados com uma associação de cloridrato de xilazina (Anasedan®, Sespo Indústria e Comércio Ltda, Jacareí/SP) na dose de 25mg/Kg<sup>-1</sup> de peso e cloridrato de ketamina (Dopalen®, Sespo Indústria e Comércio Ltda, Jacareí/SP) na dose de 50mg/Kg<sup>-1</sup> de peso, por via intramuscular, na face lateral do membro posterior direito<sup>12</sup>. Considerou-se que estavam anestesiados após ocorrer perda do reflexo córneo-palpebral e ausência do reflexo de retirada ao estímulo doloroso, por presença da pata traseira.

### Procedimento Operatório

Iniciando-se pela contenção do animal na mesa cirúrgica, em decúbito ventral e seguindo o ato operatório com a epilação do dorso do rato e antisepsia com clorexidina 4%. Foi demarcado um retalho no dorso do animal, através de molde pré-desenhado (3 cm x 9 cm). A base do retalho foi cranial, sendo utilizado como limite anatômico a distância de 1 cm abaixo do bordo inferior das escápulas.

O retalho cutâneo preestabelecido, constituído por fáscia superficial, panículo carnosos, tecido subcutâneo e pele, foi confeccionado utilizando bisturi de lâmina número 15, dissecado e deslocado do plano músculo-aponeurótico subjacente, com dissecação romba, elevado do leito, reposicionado e suturado em sua posição original por meio de sutura simples interrompida, utilizando fio monofilamentar de náilon 4.0 agulhado.

### Aplicação das Soluções

Logo após o término do procedimento, foi aplicada nos retalhos, gaze embebida em 5 mililitros das substâncias de cada grupo, mantida por 5 minutos sobre os retalhos. Os animais permaneceram em observação até recuperação anestésica, avaliada pelo retorno dos reflexos abolidos e pela movimentação ativa e/ou estimulada na gaiola. Nos seis dias seguintes, repetiu-se a aplicação da gaze embebida nas respectivas soluções, pelo mesmo tempo (5 min), uma vez ao dia, sem a necessidade de anestesia ou sedação dos animais, que habituados com os tratadores e em ambiente tranquilo permitiam este procedimento.

### Procedimento de Coleta de Material e Eutanásia


No sétimo dia, os animais foram levados à eutanásia em câmara de CO<sub>2</sub>, conforme preconização da Associação Americana de Médicos Veterinários, visto sua especificidade para experimentos.

Os retalhos foram removidos e fotografados usando câmera digital (Sony HX 100) a uma distância focal de 20 cm, com a presença de régua milimetrada para referência. Essas fotografias foram, posteriormente, analisadas com auxílio do programa AxioVision 4.6.3 (Carl Zeiss Imaging solutions, GmbH), com demarcação da área total dos retalhos e da área de necrose e com posterior cálculo da porcentagem da área de necrose, utilizando-se a técnica de planimetria computadorizada (Figura 1). Foi calculada a porcentagem de necrose de cada retalho pela divisão da área de necrose pela área total do retalho, multiplicada por 100<sup>7</sup>.

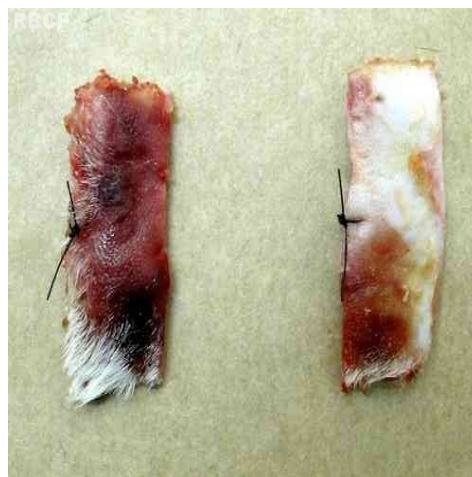Para análise histopatológica, foi removido um fragmento distal (3x1 cm da extremidade distal do retalho) e um fragmento médio (3x1 cm,

obtido na área entre os 4,5 e 5,5 cm do retalho) (Figura 2).

Após a eutanásia no 7º dia e retirada dos tecidos necessário ao estudo, os animais foram preparados, congelados e descartados segundo as exigências dos princípios éticos para trabalhos experimentais do Colégio Brasileiro de Experimentação Animal (COBEA), São Paulo, Brasil, 1991.



**Figura 1-** Retalho removido do animal para realização de planimetria computadorizada. Valores da área total (vermelho) e da área de necrose (azul) mensurados.



**Figura 2-** Fragmentos distal e medial retirados do retalho para análise histopatológica.

### Preparo das Soluções

O ácido linoleico 99% (Sigma-Aldrich, St. Louis, MO, USA), diluído em solução estoque de álcool etílico, foi preparado a 30 µM em uma solução de Glicerol e 0.02M Tris-HCl, pH 7,4 (1:1 em volume), diariamente, no momento do uso, para evitar a oxidação<sup>13,14</sup>.

O grupo do glicerol recebeu a aplicação da mesma solução do grupo do ácido linoleico, porém, sem a adição deste.

No grupo comparativo, foi utilizado o composto comercial Dersani® (Saniplan, Rio de Janeiro, RJ, BR), cuja composição descrita é: triglicerídeos

de ácidos cáprico e caprílico, óleo de girassol clarificado, lecitina, palmitato de retinol, acetato de tocoferol e alfa-tocoferol.

### Estudo Histológico

Os cortes foram distendidos em lâminas e corados pela técnica de hematoxilina-eosina (H.E.) para análise. O exame microscópico foi realizado em microscópio Zeiss Axioskop 40 (Zeiss, Oberkochen, Alemanha), sendo realizadas fotos com microcâmara Coolsanp Pro (Media Cybernetics, Bethesda, EUA).

As lâminas foram analisadas à microscopia óptica por patologista, sem o prévio conhecimento sobre o grupo pertencente de cada rato. Para tal estudo, foram escolhidas duas secções por lâmina, evitando-se as que tinham artefatos de tração, pregas ou outras alterações que ocasionassem distorções na avaliação.

Foram avaliados dois critérios: presença de necrose e reação inflamatória. A avaliação percentual das áreas de inflamação e necrose foi realizada em sistema de análise de imagem, com o uso do programa Image Pro Plus 4.5.1 (Media Cybernetics, Bethesda, EUA), utilizando-se o método de planimetria baseado em fotos digitais aleatórias e contagem de pelo menos 20 campos com retícula de 2.400 micrômetros quadrados em 100X de acordo com a metodologia proposta por Gunderson et al.<sup>15</sup>.

### Análise Estatística

Todos os dados foram expressos em médias e DP (desvio padrão). Para a análise dos resultados, foram aplicados os testes segundo a natureza das variáveis.

Para comparação dos três grupos (GG, GD e GL) em relação ao percentual de área de necrose, foi aplicada Análise de Variância (ANOVA), considerando nível de significância ( $\alpha$ ) de 5%. Foi aplicado também o teste de comparação de médias (teste de Tukey – não protegido).

Na avaliação do grau de necrose dos fragmentos distal e medial de cada grupo, analisados histopatologicamente, foram aplicados os mesmos testes.

Os dados foram analisados com o uso do programa Statistica 7.0.

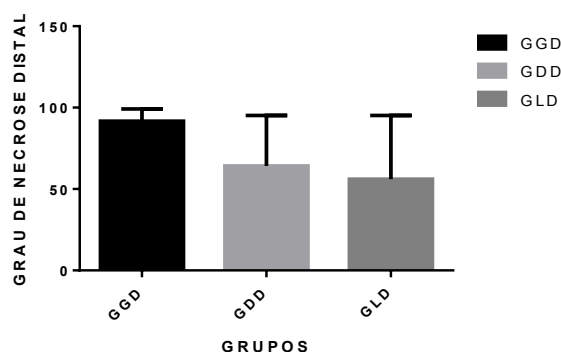
## RESULTADOS

Não houve perdas nos animais submetidos ao procedimento e também não se verificou com-

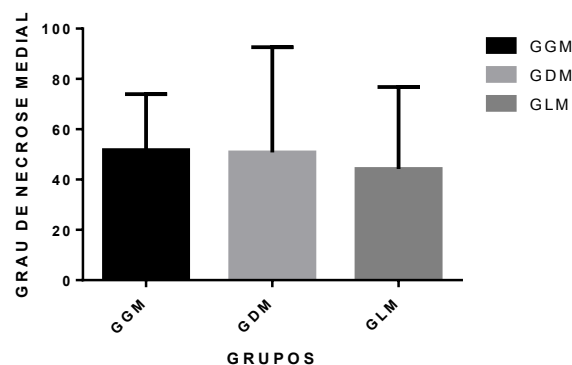
plicações, como infecção, autofagia ou deiscência de suturas.

Quando avaliadas, estatisticamente, as médias das percentagens do grau de necrose nos fragmentos distais retirados dos retalhos, os resultados encontrados foram de 91,66 % para o GG, 64,16 % para o GD e 56 % para o GL (Gráfico 1).

Na avaliação estatística da porcentagem do grau de necrose nos fragmentos mediais retirados dos retalhos, as médias encontradas foram de 51,66 % para o GG, 50,83 % para o GD e 44,16 % para o GL (Gráfico 2).



**Gráfico 1** - Médias das percentagens do grau de necrose, nos fragmentos distais dos retalhos nos grupos (GGD – solução de glicerina, GDD – Dersani, GLD – ácido linoleico), avaliados histologicamente. Não foram observadas diferenças estatisticamente significativas entre as médias (análise de variância considerando nível de significância ( $\alpha$ ) de 5%).



**Gráfico 2** . Médias das percentagens do grau de necrose, nos fragmentos médios dos retalhos nos grupos (GGM – solução de glicerina, GDM – Dersani, GLM – ácido linoleico), avaliados histologicamente. Não foram observadas diferenças estatisticamente significativas entre as médias (análise de variância considerando nível de significância ( $\alpha$ ) de 5%).



**Tabela 1 - Valores percentuais da área de necrose dos retalhos cutâneos, medidos após serem retirados dos animais, nos respectivos grupos (GD – Dersani, GG – solução de glicerina, GL- ácido linoleico), medidos por planimetria computadorizada.**

Animais	GD	GG	GL
1	50,59%	47,49%	47,88%
2	55,20%	41,87%	47,00%
3	57,37%	55,52%	43,49%
4	39,20%	43,74%	35,85%
5	41,72%	43,84%	47,84%
6	22,44%	35,75%	44,69%
7	46,65%	47,20%	41,37%
8	44,05%	45,80%	45,52%
<b>MÉDIAS</b>	44,72%	44,94%	44,20%

## DISCUSSÃO

O presente estudo utilizou o retalho cutâneo randômico de base cranial, proposto por McFarlane *et al.*, em 1965<sup>16</sup>, visto ser este o modelo experimental tradicionalmente mais utilizado para estudar a necrose e a prevenção da mesma. O rato foi adotado como modelo de experimentação devido à facilidade na obtenção, manuseio e acomodação, à resistência à manipulação, às agressões cirúrgicas e aos processos infecciosos. Bem como ao fato deste animal ser um modelo experimental aceito internacionalmente. Não foram observados processos de irritação local ou alergias que fossem provocadas pelas substâncias utilizadas no estudo.

Neste estudo, a aplicação tópica do ácido linoleico, na concentração de 30 µM conforme padronização da solução proposta por Cardoso *et al.*, em 2004<sup>8</sup>, e com repetição uma vez ao dia, quando avaliado o percentual da área de necrose (%) por planimetria, não apresentou diferenças estatísticas significativas (P=0,05) em relação ao grupo controle ou ao grupo comparativo, em que se utilizou um composto comercial de ácidos graxos e vitaminas.

Quando se analisou as alterações histopatológicas da lesão por I/R nos fragmentos medial e distal retirados dos retalhos cutâneos, quanto ao grau de necrose, observou-se que no grupo do

ácido linoleico, apesar de não apresentar diferenças estatísticas significativas (p= 0,05), houve uma tendência de um menor grau de lesão nos fragmentos distais (Gráfico 2). Tal tendência pode não ter evidenciado diferença estatística significativa (P=0,05) pelo tamanho reduzido da amostra.

Quando da realização de um retalho cutâneo randômico, procedimento frequente, isquemia e necrose são problemas relativamente comuns e temidos. Qualquer intervenção que possa melhorar a sobrevivência destes é motivo de uma busca em avanços científicos e tecnológicos. Diferentes tratamentos têm sido estudados para alcançar este objetivo.

A técnica de autonomização do retalho, na qual é feito um pré-condicionamento isquêmico do retalho, é reconhecidamente eficaz em melhorar a viabilidade do retalho e frequentemente é utilizada com este propósito. Porém, tem a desvantagem de ser um procedimento em dois estágios<sup>17</sup>.

O uso de agentes farmacológicos na prevenção ou reversão da isquemia nos retalhos de pele tem sido amplamente estudado. Contudo, naqueles que têm demonstrado benefícios, em geral existe a necessidade de aplicação sistêmica, em doses relativamente altas, com maior possibilidade de ocorrência de efeitos colaterais sistêmicos<sup>18</sup>.

A aplicação tópica de substâncias nos retalhos, com o intuito de minimizar a incidência de

necrose de sua porção distal, pode representar uma redução importante nos potenciais efeitos colaterais sistêmicos indesejados<sup>19</sup>. Esta é uma estratégia que tem se mostrado eficaz em algumas pesquisas. Dentre as substâncias que, experimentalmente, demonstraram reduzir a área de necrose em retalhos randômicos potencialmente isquêmicos, podemos citar o trabalho de Hsu *et al.*<sup>7</sup>, em 2004, no qual ao utilizar o ácido oleico como adjuvante na penetração, encontraram que este aumentou significativamente a área viável dos retalhos.

Livaoglu *et al.*<sup>18</sup>, em 2010, demonstraram que o uso tópico do Hirudoid® (mucopolissacarídeo polifosfato) diminuiu a área de necrose no retalho. Huemer *et al.*<sup>19</sup>, em 2003, avaliaram a aplicação de uma pomada usada como analgésico, principalmente por esportistas (Finalgon®), composta por duas substâncias angiogênicas, Nicoboxil e Nonivamide, que aumentam o fluxo sanguíneo para os tecidos quando administrados topicamente. Encontraram uma redução da área de necrose estatisticamente significativa e sugeriram que tal tratamento poderia ter uma aplicação profilática para retalhos de pele em risco.

Na literatura, em relação ao uso do ácido linoleico, não foram encontrados estudos sobre sua aplicação em retalhos de pele. Contudo, em pesquisas sobre cicatrização de feridas cutâneas induzidas, o ácido linoleico acelerou o fechamento destas, quando comparado ao ácido linolênico e oleico e inibiu fortemente a produção local de óxido nítrico<sup>8</sup>. Rojo *et al.*<sup>20</sup>, em 2010, também observaram maior velocidade de fechamento de feridas cutâneas induzidas em ratos e também em peixes “zebrafish” transgênicos, nos quais ainda foi constatado aumento da angiogênese. Entretanto, no estudo por hora apresentado, quando analisado sob o ponto de vista morfológico, não se observou diferenças significativas em relação às outras substâncias estudadas e de conhecida ação antioxidante.

Em alguns estudos foi realizado um número maior de aplicações diárias, com intervalos de 6 a 8 horas. E este pode ser um fator a considerar na efetividade do tratamento<sup>19</sup>. Na maioria das pesquisas, porém, a aplicação foi de uma vez ao dia e os resultados muito variados.

## CONCLUSÃO

Neste estudo, a administração tópica do ácido linoleico não promoveu diferença estatística significativa em diminuir a área de necrose do retalho cutâneo randômico em ratos.

Em relação ao grau de necrose, também não houve diferença estatística significativa entre

os grupos.

O composto comercial de ácidos graxos (Dersani®) avaliado não demonstrou maior benefício que as outras substâncias analisadas.

**Marcelo Luís Altenhofen da Silva**  
**Rua Dr. Nascimento, 737 Centro Rio Grande – RS.**  
**CEP: 96200-380**  
**E-mail: marcelo.altsilva@gmail.com**

## REFERÊNCIAS

- da Rocha FP, Fagundes DJ, Pires JA, da Rocha FS. Effects of hyperbaric oxygen and N-acetylcysteine in survival of random pattern skin flaps in rats. *Indian J Plast Surg.* 2012;45(3):453-8.
- Vural E, Key JM. Complications, salvage, and enhancement of local flaps in facial reconstruction. *Otolaryngol Clin North Am.* 2001;34(4):739-51.
- Myers MB, Cherry G. Augmentation of tissue survival by delay: an experimental study in rabbits. *Plast Reconstr Surg.* 1967;39(4):397-401.
- Holm C, Mayr M, Höfter E, Becker A, Pfeiffer UJ, Mühlbauer W. Intraoperative evaluation of skin-flap viability using laser-induced fluorescence of indocyanine green. *Br J Plast Surg.* 2002;55(8):635-44.
- Reichenberger MA, Keil H, Mueller W, Herold-Mende C, Gebhard MM, Germann G, et al. Comparison of extracorporeal shock wave pretreatment to classic surgical delay in a random pattern skin flap model. *Plast Reconstr Surg.* 2011;127(5):1830-7.
- Novosel EC, Kleinhans C, Kluger PJ. Vascularization is the key challenge in tissue engineering. *Adv Drug Deliv Rev.* 2011;63(4-5):300-11.
- Hsu OK, Gabr E, Steward E, Chen H, Kobayashi MR, Calvert JW, et al. Pharmacologic enhancement of rat skin flap survival with topical oleic acid. *Plast Reconstr Surg.* 2004;113(7):2048-54.
- Cardoso CR, Souza MA, Ferro EA, Favoreto S Jr, Pena JD. Influence of topical administration of n-3 and n-6 essential and n-9 nonessential fatty acids on the healing of cutaneous wounds. *Wound Repair Regen.* 2004;12(2):235-43.
- Almeida KG, Fagundes DJ, Bochetti Manna MC, Montero EFS. Ação do dimetil-sulfóxido na isquemia de retalhos randômicos de pele em ratos. *Acta Cir Bras.* 2004;19(6): 649-57.
- Frangoulis M, Georgiou P, Chrisostomidis C, Perrea D, Dontas I, Kavantzias N, et al. Rat epigastric flap survival and VEGF expression after local copper application. *Plast Reconstr Surg.* 2007;119(3):837-43.
- Yoshida WB, Campos EBP. Isquemia e reperfusão de retalhos cutâneos: efeitos do manitol e vitamina C na redução de áreas de necrose em modelo experimental no rato. *Acta Cir Bras.* 2005;20(5):358-63.
- Massone F. Anestesiologia veterinária: farmacologia e técnicas. 5a ed. Rio de Janeiro: Guanabara Koogan; 2008.
- Pereira LM, Hatanaka E, Martins EF, Oliveira F, Liberti EA, Farsky SH, et al. Effect of oleic and linoleic acids on the inflammatory phase of wound healing in rats. *Cell Biochem Funct.* 2008;26(2):197-204.
- Cardoso CR, Favoreto S Jr, Oliveira LL, Vancim JO, Barban GB, Ferraz DB, et al. Oleic acid modulation of the immune response in wound healing: a new approach for skin repair. *Immunobiology.* 2011;216(3):409-15.
- Gundersen HJ, Bendtsen TF, Korbo L, Marcussen N, Møller A, Nielsen K, et al. Some new, simple and efficient stereological methods and their use in pathological research and diagnosis. *APMIS.* 1988;96(5):379-94.
- McFarlane RM, Deyoung G, Henry RA. The design of a pedicle flap in the rat to study necrosis and its prevention. *Plast Reconstr Surg.* 1965;35:177-82.

17. Morris SF, Taylor GI. The time sequence of the delay phenomenon: when is a surgical delay effective? An experimental study. *Plast Reconstr Surg.* 1995;95(3):526-33.
18. Livaoğlu M, Kerimoğlu S, Sönmez B, Livaoğlu A, Karaçal N. The effect of Hirudoid on random skin-flap survival in rats. *J Plast Reconstr Aesthet Surg.* 2010;63(6):1047-51.
19. Huemer GM, Wechselberger G, Otto-Schoeller A, Gurunluoglu R, Piza-Katzer H, Schoeller T. Improved dorsal random-pattern skin flap survival in rats with a topically applied combination of nonivamide and nicoboxil. *Plast Reconstr Surg.* 2003;111(3):1207-11.
20. Rojo LE, Villano CM, Joseph G, Schmidt B, Shulaev V, Shuman JL, et al. Wound-healing properties of nut oil from *Pouteria lucuma*. *J Cosmet Dermatol.* 2010;9(3):185-95.