

Reconstrução do complexo areolopapilar com *double opposing flap*

Nipple-areola reconstruction using the double opposing flap technique

JEFFERSON DI LAMARTINE¹
 RICARDO CINTRA JUNIOR²
 JOSÉ CARLOS DAHER³
 MARCELA CAETANO
 CAMMAROTA¹
 JULDÁSIO GALDINO⁴
 DIOGO BORGES PEDROSO²
 REBECCA HAJE CINTRA⁵

RESUMO

Introdução: A reconstrução do complexo areolopapilar (CAP) é etapa fundamental na reconstituição mamária nos casos em que há amputação desse complexo durante a mastectomia. Uma técnica muito eficiente é a do *double opposing flap*, que possibilita reconstruir o CAP, propiciando diâmetro adequado, boa projeção e simetria em relação ao CAP contralateral, com a possibilidade de fechar a área doadora e com todas as cicatrizes contidas na topografia da nova aréola reconstruída. O objetivo deste estudo é demonstrar os resultados obtidos nas reconstruções do CAP com o *double opposing flap* nas reconstituições mamárias. **Método:** Estudo retrospectivo de 24 pacientes, nas quais foram reconstruídos 31 CAPs (17 unilaterais e 7 bilaterais) utilizando a técnica referida, entre julho de 2008 e junho de 2010. Os resultados foram avaliados objetivamente e subjetivamente. **Resultados:** Na análise subjetiva, o grau de satisfação das pacientes foi elevado no que concerne ao resultado cirúrgico final. Na análise objetiva, o diâmetro horizontal areolar e a projeção mamilar dos CAPs reconstruídos demonstraram-se matematicamente semelhantes, com valores de P apresentando significância estatística ($P > 0,05$). **Conclusões:** O *double opposing flap* é, na atualidade, uma excelente estratégia para reconstrução do CAP, com metodização que propicia curta curva de aprendizado, garantindo mamilos centralizados, simétricos e com resultados duradouros.

Descritores: Mamoplastia. Mama/cirurgia. Mamilos/cirurgia. Neoplasias da mama. Retalhos cirúrgicos.

ABSTRACT

Background: Reconstruction of the nipple-areola complex (NAC) is the fundamental step in breast reconstruction in cases involving amputation of the nipple complex during mastectomy. The double opposing flap technique enables efficient reconstruction of the NAC, providing an adequate diameter, good projection, and symmetry with respect to the contralateral NAC. In addition, the donor area can be closed, and all scars can be contained within the topography of the reconstructed areola. This study presents the results obtained in NAC reconstruction using the double opposing flap technique in breast reconstruction. **Methods:** This retrospective study involved 24 patients in whom 31 NACs (17 unilateral and 7 bilateral) were reconstructed using the abovementioned technique between July 2008 and June 2010. The results were evaluated objectively and subjectively. **Results:** In the subjective analysis, the patients' satisfaction level regarding the final surgery results was high. In the objective analysis, the areolar horizontal diameter and nipple projection of the reconstructed NACs were quantitatively similar ($P > 0.05$). **Conclusions:** The double opposing flap is an excellent strategy for NAC reconstruction. The method has a short learning curve and guarantees centralized symmetrical nipples with long-term results.

Keywords: Mammoplasty. Breast/surgery. Nipples/surgery. Breast neoplasms. Surgical flaps.

Trabalho realizado no
Hospital Daher Lago Sul,
Brasília, DF, Brasil.

Artigo submetido pelo SGP
(Sistema de Gestão de
Publicações) da RBCP.

Artigo recebido: 7/2/2012
Artigo aceito: 15/11/2012

1. Cirurgião plástico, membro titular da Sociedade Brasileira de Cirurgia Plástica (SBCP), preceptor do Serviço de Cirurgia Plástica do Hospital Daher Lago Sul, Brasília, DF, Brasil.
2. Membro aspirante em treinamento da SBCP, médico residente do Serviço de Cirurgia Plástica do Hospital Daher Lago Sul, Brasília, DF, Brasil.
3. Cirurgião plástico, membro titular da SBCP, regente do Serviço de Cirurgia Plástica do Hospital Daher Lago Sul, Brasília, DF, Brasil.
4. Cirurgião plástico, membro especialista da SBCP, membro do Serviço de Cirurgia Plástica do Hospital Daher Lago Sul, Brasília, DF, Brasil.
5. Acadêmica de Medicina pela Universidade Católica de Brasília, Brasília, DF, Brasil.

INTRODUÇÃO

A reconstrução do complexo areolopapilar (CAP) é etapa fundamental na reconstituição mamária nos casos em que há amputação desse complexo durante a mastectomia. Há uma diversidade de técnicas publicadas que apresentam resultados controversos, alguns considerados muito bons e outros, frustrantes.

Adams¹, em 1949, foi pioneiro na utilização de enxerto de pele dos pequenos lábios como área doadora para reconstrução do CAP. Outras técnicas utilizando grandes lábios também já foram descritas, porém com resultados desapontadores, em decorrência da coloração inadequada do enxerto, além da necessidade de abordagem de uma área doadora em que a deformidade residual é um fato²⁻⁴. Em pacientes de pele clara, Brent & Bostwick⁵ utilizaram enxerto de pele da região retroauricular com bons resultados, pela tonalidade rósea obtida em pacientes com pouca pigmentação do CAP. A pele da região inguinooperineal é mais bem empregada para reconstruções em que se deseja obter coloração mais escura do CAP^{3,4,6}.

Os chamados “bancos de mamilos” foram descritos por Millard et al.⁷, em 1971. Originalmente consistia na retirada do CAP e na transferência para a nádega, a virilha ou o abdome como enxerto de pele total durante a mastectomia. Posteriormente à reconstituição da mama, os enxertos eram coletados e utilizados para reconstrução do CAP. Dúvidas em relação à segurança desse método surgiram após descrição de casos em que pacientes apresentaram comprometimento linfonodal, com células mamárias na região inguinal ao utilizar a virilha como “banco de mamilo”.

Nos últimos 20 anos, o marco evolutivo das técnicas de reconstrução do CAP tem sido a utilização de retalhos locais. A primeira técnica foi publicada por Berson⁸, em 1946, que confeccionava três retalhos triangulares de pele que seriam elevados e suturados para formação de uma projeção mamilar. Em 1984, Little⁹ criou o *skate flap*, que se tornou a técnica mais popular para reconstrução do CAP (Figura 1). Trata-se de um retalho dermogorduroso vertical que é elevado e

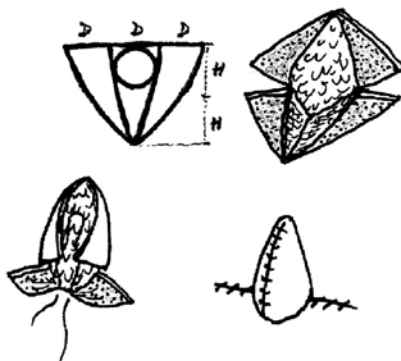


Figura 1 – Desenho esquemático do skate flap.

ambas as asas são enroladas ao redor de um núcleo central de gordura, para garantir adequada projeção mamilar. Para recompor a coloração do CAP, utilizava-se dermopigmentação. Múltiplas modificações a partir dessa técnica surgiram desde então. Uma técnica muito eficiente é a descrita por Shestak & Nguyen¹⁰, chamada *double opposing flap*, a qual possibilita reconstruir o CAP com diâmetro adequado, boa projeção, simétrico ao contralateral, com a possibilidade de fechar a área doadora e com todas as cicatrizes contidas na topografia da nova aréola reconstruída.

O objetivo deste trabalho consiste em apresentar os resultados obtidos nas reconstruções do CAP com o *double opposing flap* nas reconstituições mamárias com as mais variadas técnicas, tanto imediatas como tardias, e demonstrar inovações a partir da técnica original.

MÉTODO

Foi realizado um estudo retrospectivo de análise de 24 pacientes nas quais foram reconstruídos 31 CAPs (17 unilaterais e 7 bilaterais) utilizando a técnica referida, entre julho de 2008 e junho de 2010. Em virtude de sua versatilidade, a técnica foi empregada após reconstruções com retalho miocutâneo do músculo reto abdominal (TRAM), retalho do músculo grande dorsal (RGD) com prótese e técnicas de expansão. A variação da espessura da pele e do coxim adiposo na região a se reconstruir o CAP, bem como antecedentes de radioterapia, não inviabilizaram a confecção do *double opposing flap*.

Na maioria das pacientes, o CAP foi reconstruído no terceiro tempo cirúrgico, conforme tradicionalmente descrito por vários autores; todavia, em 8 casos, a reconstrução do CAP foi realizada no momento da simetrização. Em 2 pacientes em que foram utilizados RGD e prótese, a reconstrução do CAP foi realizada no primeiro tempo cirúrgico, conforme descrito por Hammond et al.¹¹.

Os resultados foram avaliados objetiva e subjetivamente. A avaliação subjetiva consistiu em questionamentos realizados por uma técnica de enfermagem, no consultório, e as pacientes classificaram o grau de satisfação com o resultado final obtido em regular, bom e excelente.

Na avaliação objetiva, uma mensuração dos CAPs reconstruídos e das aréolas remanescentes foi feita pela mesma técnica de enfermagem, que foi devidamente orientada e treinada para tomar as seguintes medidas: diâmetro horizontal da aréola (DH) e projeção do mamilo (PM). Tais dados foram analisados por meio de média, desvio padrão, mediana, e valores mínimos e máximos. Além disso, foi empregado o teste estatístico de Wilcoxon, com significância de 5%, para testar a hipótese de similaridade entre as mamas, no que se refere à semelhança entre o CAP reconstruído e o CAP remanescente e também a semelhança entre os dois novos

CAPs nos casos de reconstrução bilateral. Para ilustrar os resultados, foram utilizados gráficos de linhas e gráficos tipo *box-plot*.

Técnica Cirúrgica

O *double opposing flap*, como a maioria dos retalhos locais, deve ser executado após obtenção da estabilidade da projeção da neomama, no segundo ou terceiro tempos das reconstruções mamárias.

Nas reconstruções mamárias unilaterais, deve-se inicialmente estudar a posição do mamilo contralateral, o diâmetro da base e a projeção, bem como as medidas horizontais e verticais da aréola, de modo a buscar a simetria do CAP reconstruído.

O retalho é desenhado com o mamilo localizado no ponto de maior projeção da neomama, considerando a aréola oposta nos casos de reconstrução unilateral. A largura da base do mamilo oposto e sua projeção determinam o tamanho do retalho a ser desenhado. Nos casos de reconstruções bilaterais, essa medida deve ser projetada de acordo com cada caso; porém, na maioria das vezes, suas dimensões devem ter entre 10 mm e 12 mm (Figura 2). A largura dos prolongamentos laterais é que determinará a projeção mamilar. O comprimento dos prolongamentos laterais deve ter entre 20 mm e 22 mm, podendo chegar a 30 mm.

A aréola do lado oposto deve ser cuidadosamente analisada e seus diâmetros registrados. O CAP a ser reconstruído deve ser planejado para apresentar medidas 20% a 25% maiores em relação ao lado oposto, para se obter simetria em relação ao contralateral. Uma sutura em *round block* é realizada para equalizar suas dimensões e também promover uma sobreprojeção do CAP reconstruído em relação à pele da neomama. O diâmetro do CAP reconstruído deverá ter, após 3 ou 4 meses, semelhança ao lado oposto, para que a dermopigmentação não precise ultrapassar as bordas das cicatrizes.

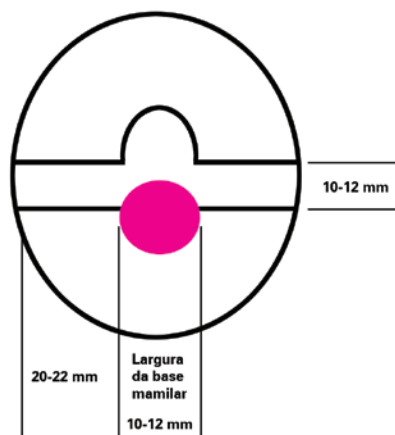


Figura 2 – Desenho esquemático do *double opposing flap*, com suas respectivas dimensões.

Nas reconstruções bilaterais, as medidas areolares devem ser de cerca de 50 mm e o posicionamento deve variar de acordo com a perspectiva de melhor aporte sanguíneo ao retalho elevado e também com a maior disponibilidade de pele.

Uma inovação adotada por nossa equipe é o formato oval, que difere da forma circular do desenho proposto por Shestak & Nguyen¹⁰ (Figura 3).

Durante a cirurgia, o retalho é gentilmente dissecado apenas o suficiente para que possa ser elevado a 90 graus, sem haver comprometimento do aporte sanguíneo, e suturado com fios de náilon 5.0 e 6.0. Após a montagem do mamilo, procede-se à confecção de sutura de Benneli¹² (sutura em *round block*) com fio de náilon 3.0 ou 2.0, que é colocada na derme profunda, pois não poderá sofrer extrusão sob o risco de aplainamento do CAP em caso de ser removido posteriormente. Essa sutura deve ser firme e segura para propiciar grande semelhança entre os diâmetros dos CAPs. São usados areólotosmos convencionais para dimensionar o diâmetro adequado em que se deve fazer a sutura em *round block* (Figura 4).

Nos casos de reconstrução do CAP, no terceiro tempo, realiza-se infiltração local com lidocaína a 2% sem vasoconstritor, com suporte de anestesiológista para sedação e monitorização.

RESULTADOS

Trata-se de amostra exclusivamente do sexo feminino, com média de idade de 53 anos e acompanhamento médio de 18 meses.

Na análise subjetiva, o grau de satisfação das pacientes foi elevado no que concerne ao resultado cirúrgico final, tanto nas reconstruções unilaterais como nas bilaterais, conforme demonstrado na Tabela 1.

Para a avaliação objetiva dos dados foram considerados os seguintes parâmetros: DH e PM. O resultado da análise

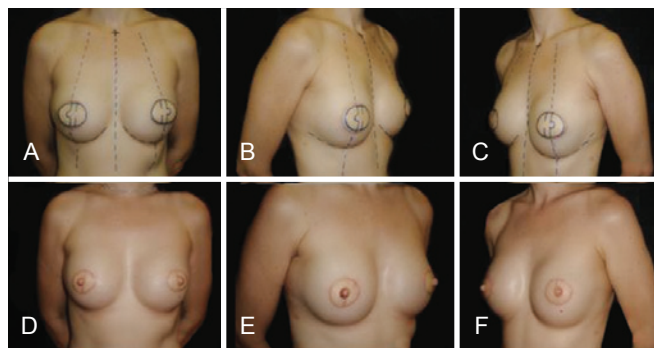


Figura 3 – Planejamento pré-operatório de reconstrução de complexo areolopapilar bilateral com *double opposing flap*, em paciente submetida a reconstrução mamária bilateral com músculo grande dorsal.

objetiva considera os valores de $P > 0,05$ (5%) como de interesse do estudo, pois aceita a hipótese de similaridade.

Foi avaliada a diferença média entre as medidas do CAP reconstruído e o da mama oposta, no caso das reconstruções unilaterais, sendo obtidas médias de 1,12 mm ($P = 0,0817$) e -0,18 mm ($P = 0,4685$) para DH e PM, respectivamente (Tabela 2; Figuras 5 e 6).

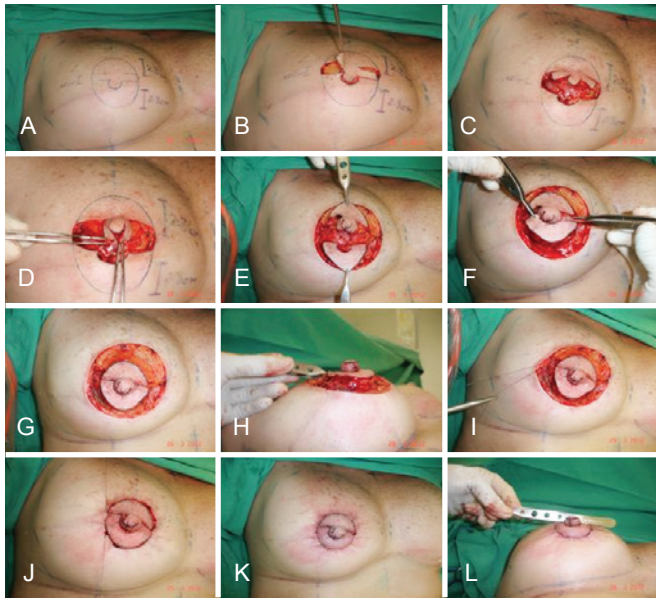


Figura 4 – Sequência dos passos cirúrgicos ilustrando a confecção do double opposing flap.

Tabela 1 – Resultado da análise subjetiva.

Grau de satisfação	Tipo de reconstrução		Total
	Bilateral	Unilateral	
Regular	—	—	—
Bom	1	2	3
Excelente	6	15	21
Total	7	17	24

Tabela 2 – Diâmetro horizontal e projeção do mamilo em pacientes com reconstrução mamária unilateral.

Medida	Mama reconstruída (mm)			Mama oposta (mm)			Diferença (mm)			P*
	Média	Desvio padrão	Min-Máx	Média	Desvio padrão	Min-Máx	Média	Desvio padrão	Min-Máx	
Diâmetro horizontal	43,82	6,97	30-57	42,71	6,52	29-55	1,12	2,24	2-7	0,0817
Projeção do mamilo	4	1,41	1-7	3,82	1,74	1-8	-0,18	1,94	3-7	0,4685

* Teste de Wilcoxon.

Nas análises do DH e da PM nas reconstruções mamárias unilaterais, observa-se que os valores de P obtidos apresentaram diferença estatisticamente significativa ($P > 0,05$) e, conseqüentemente, cada parâmetro isoladamente é considerado matematicamente semelhante quando a mama reconstruída é comparada à mama oposta. Nas Figuras 7 e 8, as curvas entre mama reconstruída e mama oposta caminham praticamente juntas no estudo do DH e da PM separadamente, demonstrando a similaridade entre as dimensões desses parâmetros analisados.

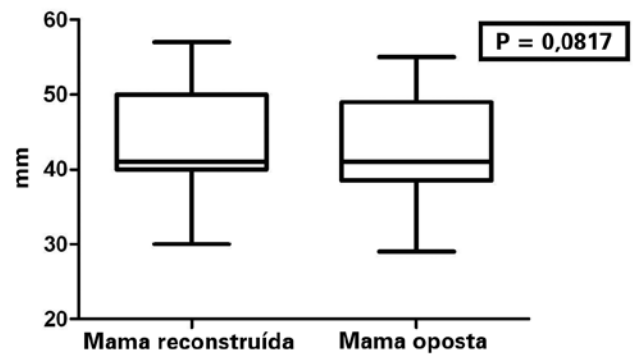


Figura 5 – Diâmetro horizontal da aréola nas reconstruções mamárias unilaterais.

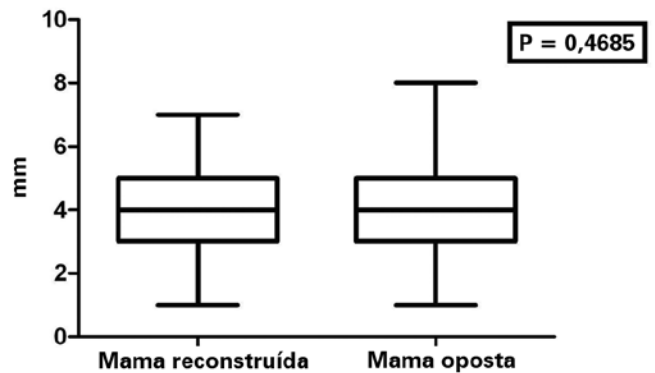


Figura 6 – Projeção do mamilo nas reconstruções mamárias unilaterais.

Nas reconstruções mamárias bilaterais, foram encontradas diferenças médias (direita-esquerda) de -0,13 (P = 0,8302) e 0 (P = 1,0000). A Tabela 3 e as Figuras 9 e 10 ilustram os resultados referentes à comparação do DH e da PM nas reconstruções mamárias bilaterais.

O DH e a PM nas reconstruções mamárias bilaterais apresentaram valores de P com maior significância estatística (Figuras 9 e 10) quando comparados às reconstruções unilaterais (Figuras 5 e 6). Nos gráficos das reconstruções bilaterais, as curvas quase se sobrepõem, demonstrando semelhança entre as mamas direita e esquerda no que concerne ao DH e à PM (Figuras 11 e 12).

DISCUSSÃO

A excelência de resultados nas reconstruções do CAP é adquirida quando se obtém simetria nas posições, no formato,

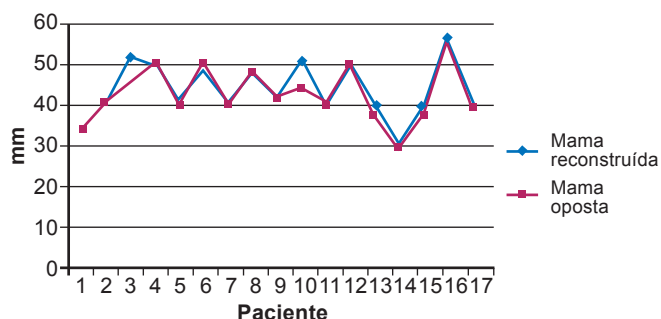


Figura 7 – Diâmetro horizontal da aréola nas reconstruções mamárias unilaterais.

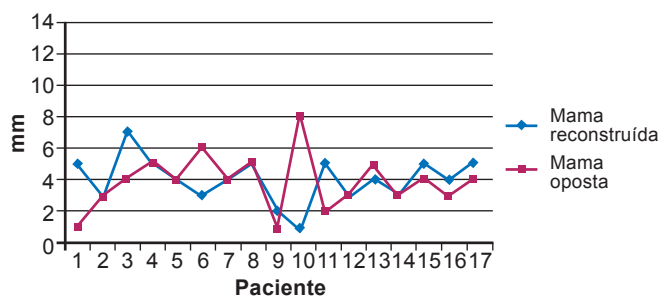


Figura 8 – Projeção do mamilo nas reconstruções mamárias unilaterais.

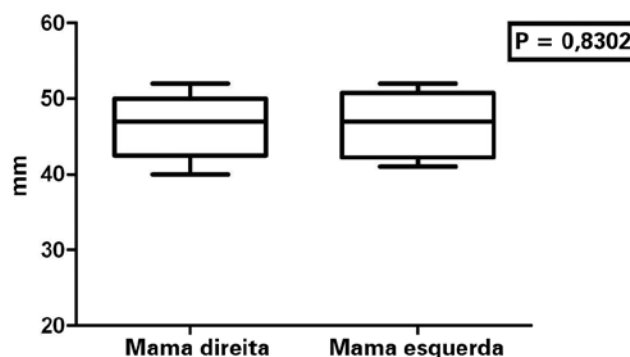


Figura 9 – Diâmetro horizontal da aréola nas reconstruções mamárias bilaterais.

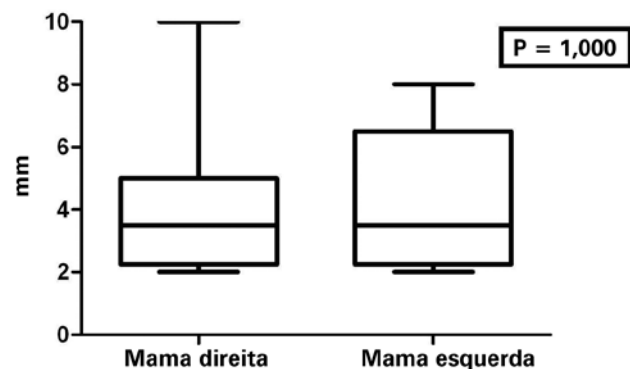


Figura 10 – Projeção do mamilo nas reconstruções mamárias bilaterais.

Tabela 3 – Diâmetro horizontal e projeção do mamilo em pacientes com reconstrução mamária bilateral.

Medida	Mama direita (mm)			Mama esquerda (mm)			Diferença (mm)			P*
	Média	Desvio padrão	Min-Máx	Média	Desvio padrão	Min-Máx	Média	Desvio padrão	Min-Máx	
Diâmetro horizontal	46,50	4,50	40-52	46,63	4,53	41-52	-0,13	1,46	(-2)-2	0,8302
Projeção do mamilo	4,25	2,61	2-10	4,25	2,25	2-8	—	1,60	(-3)-3	1,0000

* Teste de Wilcoxon.

no tamanho e na textura, além de projeção permanente no mamilo reconstruído. No intuito de otimizar os resultados, alguns preceitos devem ser seguidos, independentemente da técnica utilizada.

Segundo Farhadi et al.¹³, a reconstrução do CAP deve ser adiada até que a neomama obtenha configuração estável, geralmente a partir de 4 meses após a reconstituição mamária. Nas reconstruções mamárias unilaterais, o CAP contralateral deve servir como modelo; entretanto, a posição tem que ser adaptada para as assimetrias da mama residual. Nas reconstruções mamárias bilaterais, a localização do CAP deve ser planejada de acordo com as referências anatômicas e preferências estéticas da paciente. Perda da projeção do mamilo reconstruído deve sempre ser prevista em decorrência da retração cicatricial que ocorre e que determina contração. Com isso, deve haver na programação do novo CAP uma hipercorreção de 25% a 50% do resultado desejado¹⁰.

A utilização de retalhos locais nas reconstruções do CAP tem ganho popularidade desde a primeira publicação, realizada por Berson⁸. Desde então, houve evolução significativa, principalmente buscando melhorar o suprimento sanguíneo e minimizar as forças de retração, pela simplificação do *design* do retalho. A otimização na vascularização foi conseguida ampliando-se o plexo subdérmico presente na base do pedículo do retalho, além da utilização cada vez maior de retalhos

duplamente pediculados, como o retalho em “S” inicialmente descrito por Cronin et al.¹⁴.

A técnica ideal de reconstrução do CAP deveria possibilitar atuar sobre qualquer tipo de tecido, a despeito de cicatrizes prévias e radioterapia, além de permitir que os limites do novo CAP não ultrapassem as margens dos retalhos usados nas reconstituições mamárias. Da mesma forma, o ideal é que não seja necessário abordar outras áreas do corpo para obtenção de tecidos, e que seja possível reconstruir, além da papila, um relevo que simule a aréola. Losken et al.¹⁵ (*C-V flap*), Anton et al.¹⁶ (*star flap*), Eskenazi¹⁷ (*wrap flap*) e Little⁹ (*skate flap*) apresentaram resultados em conformidade com essas características.

O *double opposing flap* garante esses princípios e, ainda, obedece a uma marcação prévia que direciona todas as etapas da cirurgia e dita a forma e o perímetro do novo CAP¹⁰.

Ao seguir a técnica originalmente descrita, notou-se que o formato arredondado do desenho proposto por Shestak & Nguyen¹⁰ não garantia o posicionamento do mamilo exatamente no centro do complexo. Neste trabalho, foi proposta uma inovação dessa técnica e o retalho foi planejado com desenho em formato oval, garantindo um mamilo centralizado nos limites do novo CAP reconstruído (Figura 13).

Nos casos de retalhos irradiados após reconstruções com expansores, RGD ou TRAM, a técnica pode ser perfeitamente realizada, sem que haja comprometimento do aporte sanguíneo local¹⁰. Entretanto, pode-se realizar autonomização do retalho em decorrência de distorções graves resultantes da radioterapia, como foi feito em 2 pacientes desta série, que evoluíram com resultado final satisfatório. Realizou-se sutura em *round block* e elevação dos retalhos laterais e da porção central do retalho, porém sem realizar as suturas no mesmo dia. Após 15 dias, as suturas finais foram executadas no consultório.

A sutura em *round block* é um importante passo cirúrgico e deve ser feita com o objetivo de reduzir a tensão nas linhas de sutura, deixar o CAP circular e migrá-lo superiormente ou medialmente, se necessário. Ainda nesse sentido, pode-se usar as cicatrizes prévias das mastectomias e dos retalhos

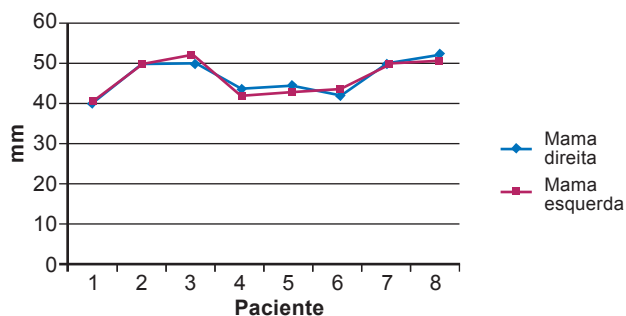


Figura 11 – Diâmetro horizontal da aréola nas reconstruções mamárias bilaterais.

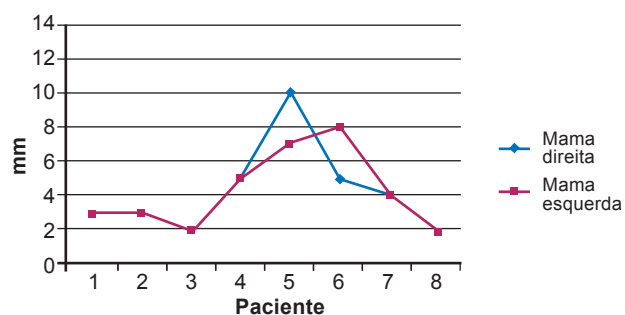


Figura 12 – Projeção do mamilo nas reconstruções mamárias bilaterais.

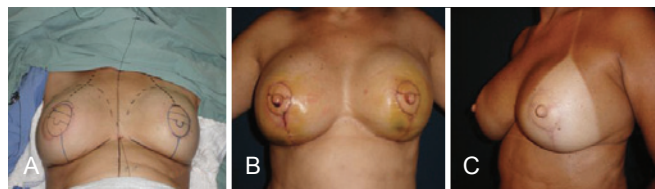


Figura 13 – Em A, representação do desenho em formato “oval” do double opposing flap em paciente submetida a reconstrução mamária bilateral com retalho de músculo grande dorsal. Em B, 5º dia de pós-operatório demonstrando o posicionamento centralizado do mamilo no complexo. Em C, pós-operatório tardio revelando projeção e posicionamento mamilar adequados.

transpostos para fazer pexias e migrar o novo CAP na direção que se deseje. Desse modo, obtém-se bom posicionamento do novo CAP, sem abordar áreas isentas de cicatrizes e, portanto, obedecendo-se ao princípio de não agredir além dos limites pré-definidos do *double opposing flap*.

A Figura 14 ilustra o caso de uma paciente em que, na reconstrução com expansor temporário e implante de prótese, foi necessário mobilizar a prótese inferiormente e, no mesmo momento, confeccionou-se o CAP, que foi adequadamente posicionado com essa estratégia.

Dentre os refinamentos técnicos utilizados nas reconstruções mamárias temos a lipoaspiração e a lipoenxertia, que desempenham importante papel na correção de depressões cicatriciais ou inerentes à radiação. Essas ferramentas permitem regularização da espessura dos retalhos e simetria de retalhos e mamas, com resultados esteticamente favoráveis¹⁸. Nas reconstruções mamárias com expansores, é frequente a escassez de tecidos para cobertura adequada, o que dificulta no futuro a utilização de retalhos locais para reconstrução do CAP. No intuito de aumentar a espessura dos retalhos que serão elevados para confecção do novo CAP, usamos com frequência a lipoenxertia em um tempo que antecede a realização do *double opposing flap*.

Após acomodação e cicatrização adequada do novo CAP reconstruído, deve ser realizada dermopigmentação areolar. De acordo com Spear et al.¹⁹, esse procedimento é responsável por garantir o máximo de realismo às reconstruções mamárias, por obter resultados de reconstruções areolares compatíveis com a tonalidade de pele de cada paciente.

Enquanto as reconstruções areolares são de simples execução e usualmente não oferecem dificuldades, a criação de um mamilo natural, tridimensional e com projeção duradoura permanece um desafio. Bezerra et al.²⁰ demonstraram resultados tardios satisfatórios utilizando tecidos autólogos para

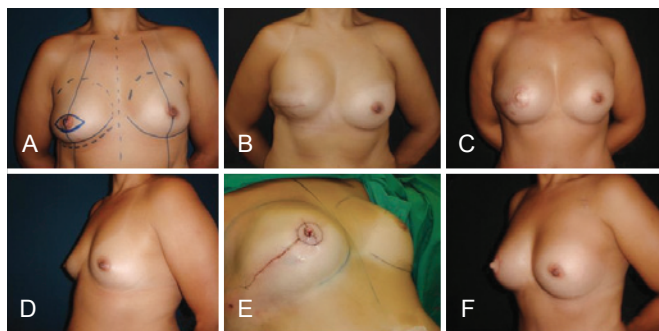


Figura 14 – Paciente em que foi realizado reposicionamento da prótese e reconstrução de novo complexo areolopapilar no mesmo tempo cirúrgico. Para evitar os excessos de pele e também migrar o *double opposing flap* para centralizá-lo na neomama e simetrizar sua posição com o complexo areolopapilar oposto, usou-se a cicatriz já aberta.

preenchimento, assim como Tostes et al.²¹, que utilizaram materiais sintéticos.

A variabilidade de apresentação do mamilo em suas formas relaxada ou ereta ainda é tecnicamente inexecutável. Diante da diversidade de modalidades para reconstrução mamilar existentes, deve-se individualizar cada caso, levando-se em consideração as condições locais dos tecidos, além da preferência de cirurgião e paciente²².

O futuro das reconstruções do CAP está direcionado para a criação de estruturas mais dinâmicas e funcionais, obtidas com o auxílio da engenharia genética²³.

CONCLUSÕES

O *double opposing flap* mostrou-se eficiente para reconstrução do CAP, sendo, na atualidade, excelente estratégia, com baixos índices de complicações e metodização que propicia curta curva de aprendizado.

A não-agressão às áreas distantes é uma das maiores vantagens da técnica e, neste trabalho, conseguimos, com ligeira modificação da técnica original, reconstruir CAPs com mamilos centralizados, simétricos ao lado oposto e com resultados duradouros.

REFERÊNCIAS

- Adams WM. Labial transplant for correction of loss of the nipple. *Plast Reconstr Surg.* 1949;4(3):295-8.
- Cronin TD, Upton J, McDonough JM. Reconstruction of the breast after mastectomy. *Plast Reconstr Surg.* 1977;59(1):1-14.
- Schwartz AW. Reconstruction of the nipple and areola. *Br J Plast Surg.* 1976;29(3):230-3.
- Broadbent TR, Woolf RM, Metz PS. Restoring the mammary areola by a skin graft from the upper inner thigh. *Br J Plast Surg.* 1977;30(3):220-2.
- Brent B, Bostwick J. Nipple-areola reconstruction with auricular tissues. *Plast Reconstr Surg.* 1977;60(3):353-61.
- Gruber RP. Nipple-areola reconstruction: a review of techniques. *Clin Plast Surg.* 1979;6(1):71-83.
- Millard DR Jr, Devine J Jr, Warren WD. Breast reconstruction: a plea for saving the uninvolved nipple. *Am J Surg.* 1971;122(6):763-4.
- Berson MI. Construction of pseudoareola. *Surgery.* 1946;20(6):808.
- Little JW 3rd. Nipple-areola reconstruction. *Clin Plast Surg.* 1984;11(2):351-64.
- Shestak KC, Nguyen TD. The double opposing periareola flap: a novel concept for nipple-areola reconstruction. *Plast Reconstr Surg.* 2007;119(2):473-80.
- Hammond DC, Khuthaila D, Kim J. The skate flap purse-string technique for nipple-areola complex reconstruction. *Plast Reconstr Surg.* 2007;120(2):399-406.
- Azzawi K, Humzah MD. Mammoplasty: the 'Modified Benelli' technique with de-epithelialisation and a double round-block suture. *J Plast Reconstr Aesthet Surg.* 2006;59(10):1068-72.
- Farhadi J, Maksvytyte GK, Schaefer DJ, Pierer G, Scheufler O. Reconstruction of the nipple-areola complex: an update. *J Plast Reconstr Aesthet Surg.* 2006;59(1):40-53.
- Cronin ED, Humphreys DH, Ruiz-Razura A. Nipple reconstruction: the S flap. *Plast Reconstr Surg.* 1988;81(5):783-7.
- Losken A, Mackay GJ, Bostwick J 3rd. Nipple reconstruction using

- the C-V flap technique: a long-term evaluation. *Plast Reconstr Surg.* 2001;108(2):361-9.
16. Anton M, Eskenazi LB, Hartrampf CR Jr. Nipple reconstruction with local flaps: star and wrap flaps. *Perspect Plast Surg.* 1991;5(1):67-78.
 17. Eskenazi L. A one-stage nipple reconstruction with the "modified star" flap and immediate tattoo: a review of 100 cases. *Plast Reconstr Surg.* 92(4):671-80.
 18. Erdim M, Tezel E, Numanoglu A, Sav A. The effects of the size of liposuction cannula on adipocyte survival and the optimum temperature for fat graft storage: an experimental study. *J Plast Reconstr Aesthet Surg.* 2009;62(9):1210-4.
 19. Spear SL, Convit R, Little JW 3rd. Intradermal tattoo as an adjunct to nipple-areola reconstruction. *Plast Reconstr Surg.* 1989;83(5):907-11.
 20. Bezerra FJF, Moura RMG, Costa VRS. Reconstrução papilar: preenchimento com tecido autólogo ou heterólogo. *Rev Bras Cir Plást.* 2010; 25(1):200-4.
 21. Tostes ROG, Silva KDA, Andrade Júnior JCCG, Ribeiro GVC, Rodrigues RBM. Reconstrução do mamilo por meio da técnica do retalho C-V: contribuição à técnica. *Rev Bras Cir Plást.* 2005;20(1): 36-9.
 22. Banducci DR, Le TK, Hughes KC. Long-term follow-up of a modified Anton-Hartrampf nipple reconstruction. *Ann Plast Surg.* 1999;43(5): 467-70.
 23. Cao YL, Lach E, Kim TH, Rodríguez A, Arévalo CA, Vacanti CA. Tissue-engineered nipple reconstruction. *Plast Reconstr Surg.* 1998; 102(7):2293-8.

Correspondência para:

Jefferson Di Lamartine
SCN Quadra 2 – Torre A – salas 1.121/1.123 – 11º andar – Shopping Liberty Mall – Brasília, DF, Brasil –
CEP 70712-900
E-mail: jefferson@dilamartine.com.br