

CICATRIZES HIPERTRÓFICAS E QUELÓIDES

Hypertrophic scars and keloids

CARLUZ MIRANDA FERREIRA¹, EVALDO ALVES D'ASSUMPÇÃO²

RESUMO

Os autores fazem uma revisão da literatura e em sua prática clínica da fisiopatologia e das múltiplas formas preventivas e terapêuticas das cicatrizes hipertróficas e quelóides. Apesar dessas afecções serem conhecidas e descritas há quase dois séculos, seu manejo e terapia apresentam, ainda hoje, aspectos controversos e resultados, muitas vezes, insuficientes. É numerosa a variedade de técnicas, procedimentos e medicamentos empregados na terapêutica desses distúrbios. Os autores, com essa revisão, procuram mostrar os diferentes conceitos existentes, apresentando dois esquemas bastante práticos para a prevenção e o tratamento das mesmas.

Descritores: Cicatriz. Cicatriz hipertrófica. Quelóide.

SUMMARY

The authors revise, in the literature and their personal cases, the physiopathology and multiple ways for prevention and treatment of hypertrophic scars and keloids. Despite of scars and keloids are known for almost two centuries, their management has controversial aspects and insufficient results. That's why there are many techniques, procedures and medications used in treatment of these diseases. The goal of this study is to discuss the different ideas that the authors found about management of keloids and hypertrophic scars at present time, presenting two practical diagrams for prevention and treatment of it.

Descriptors: Cicatrix. Hypertrophic cicatrix. Keloid.

INTRODUÇÃO

A cicatrização é um processo complexo que resulta na formação de um novo tecido para o reparo de uma solução de continuidade.

Uma evolução normal das fases de cicatrização em um indivíduo hígido geralmente determina uma cicatriz final de bom aspecto estético e funcional. Qualquer interferência nesse processo pode levar à formação de cicatrizes de má qualidade, alargadas e pigmentadas. Dentre as afecções cicatriciais, destacam-se a cicatriz hipertrófica e o quelóide.

O papiro de Smith, em 1700 a.C., já fazia menção à formação anormal de cicatrizes. O quelóide foi primeiramente descrito, em 1806, por Alibert¹. Naquela época, ele denominou o mesmo *les cancroïdes*, ou seja, lesões semelhantes ao câncer. Mais tarde, em 1816, introduziu, então, o termo quelóide. O termo tem origem do grego: *khele* (garra, pinça) e *oeides* (semelhante a)².

DEFINIÇÃO

Quelóides e cicatrizes hipertróficas ocorrem a partir de hiperproliferação de fibroblastos, com conseqüente acúmulo

1. Cirurgião Plástico, Membro Especialista da Sociedade Brasileira de Cirurgia Plástica; Cirurgião Plástico do PHD - Hospital Pace, Belo Horizonte.
2. Cirurgião Plástico, Titular-Especialista-Senior da Sociedade Brasileira de Cirurgia Plástica, da Federação Ibero-Latino-Americana de Cirurgia Plástica e da International Society of Aesthetic, Plastic and Reconstructive Surgery. Coordenador da Comissão de Ética do PHD - Hospital Pace, Belo Horizonte. Membro e atual Presidente da Academia Mineira de Medicina.

Correspondência para: Evaldo A. D'Assumpção
Rua Marquês de Marica, 284 - Belo Horizonte, MG - Brasil - CEP 30.380-170 - Tel: 0xx31 3296-7420 - Fax: 0xx31 3296-2988
Site eletrônico: www.cirplastanatos.med.br - E-mail: cirplast.evaldo@terra.com.br

de matriz extracelular, especialmente pela excessiva formação de colágeno.

O quelóide é uma lesão elevada, brilhante, pruriginosa ou dolorosa, de localização dérmica e que ultrapassa os limites da ferida original, ou seja, invade a pele normal adjacente. Apresenta crescimento ao longo do tempo e não regride espontaneamente. Comumente evolui com recorrência após excisão.

Por outro lado, cicatrizes hipertróficas consistem em cicatrizes elevadas, tensas e confinadas às margens da lesão original. Com frequência tendem à regressão espontânea, vários meses após o trauma inicial³.

Pela experiência clínica, o autor sênior considera a cicatriz hipertrófica em duas categorias: 1) Cicatriz hipertrófica propriamente dita, já descrita e 2) Cicatriz queiloideana, que é a lesão cicatricial sem as características histológicas e evolutivas do quelóide, mas que não regride, mantendo-se definitivamente dura e hipertrofiada.

EPIDEMIOLOGIA

Quelóide somente ocorre em seres humanos, podendo acometer todos os grupos étnicos. No entanto, apresentam preponderância em africanos, asiáticos e indivíduos de pele escura em geral. Não há relatos de quelóides em albinos.

Descreve-se a distribuição do quelóide igualmente entre indivíduos de ambos os sexos, dentro de uma mesma faixa etária⁴. Para Kelly⁵, entretanto, por causa do maior uso de brincos de orelha em mulheres, haveria uma preponderância no sexo feminino. Pessoas acima de 65 anos dificilmente desenvolvem quelóides. A maioria dos casos se dá na faixa etária entre os 10 e 30 anos⁶.

Importante, também, é citar a suscetibilidade regional dos quelóides. Os locais mais comumente acometidos são a área

pré-esternal (Figura 1), dorso, região cervical posterior, região de deltóide e pavilhão auricular⁷⁻¹⁰. Por outro lado, são raras as ocorrências de quelóide em pálpebras, pênis, escroto, regiões frontal, palmar e plantar.

A doença tem característica familiar, de mecanismo pouco esclarecido, contudo tem sido proposta herança autossômica recessiva. Nenhum gene específico foi ainda identificado, mas alguns, como HLA-B14, HLA-B21, HLA-BW16, HLA-BW35, HLA-DR5, HLA-DQW3 e grupo sanguíneo A têm sido associados ao desenvolvimento de cicatrização anormal^{6,4,11,12}.

HISTOPATOLOGIA

A localização básica das alterações do quelóide é a derme profunda (reticular). Neste local, as fibras colágenas se arranjam sob a forma de nódulos que aumentam de tamanho e se distribuem de maneira irregular. Nas cicatrizes hipertróficas, o colágeno não é nodular, sendo mais regular e mais delgado com as fibras dispostas paralelamente em relação à superfície.

Além do colágeno, estão presentes substância amorfa e capilares, que tendem a diminuir em favor do aumento do colágeno. A mucina excede na substância amorfa de quelóides e está praticamente ausente nas cicatrizes hipertróficas⁶. Ao redor dos capilares, encontram-se mastócitos e alguns linfócitos. O número de mastócitos está aumentado em relação à pele normal.

As fibras elásticas estão praticamente ausentes no quelóide, entretanto, podem ser encontradas na cicatriz hipertrófica (Figuras 2 a 7).

A pele da lesão queiloideana tem a epiderme achatada, além de ser desprovida de pêlos, glândulas sebáceas e sudoríparas. A ausência de anexos associada à tensão na superfície da lesão lhe confere o aspecto brilhante.

Figura 1 – Quelóides surgidos espontaneamente na região pré-esternal, em decorrência de acne juvenil.

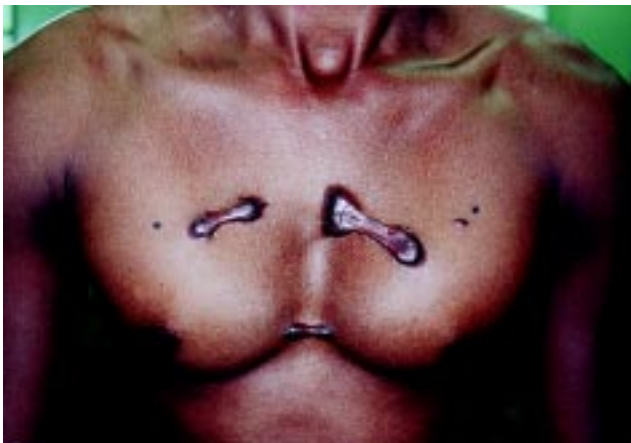

Figura 2 – Microscopia de quelóide em pequeno aumento (40x).

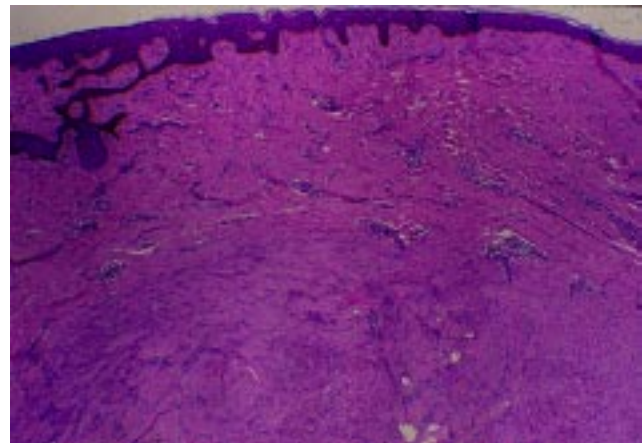


Figura 3 - Microscopia de quelóide em maior aumento (100x).
Fibras colágenas dispostas predominantemente em forma nodular e, em pequena quantidade, na forma fibrilar.
Disposição ao acaso. Colágeno bastante eosinofílico. Muita mucina entre os nódulos de colágeno. Fibras elásticas praticamente ausentes.

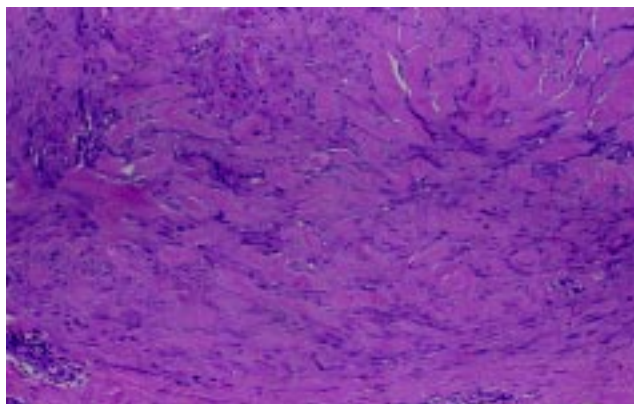


Figura 5 - Microscopia de cicatriz hipertrófica em maior aumento (100x) corado pelo Tricrômico de Gomori. Fibras colágenas em forma fibrilar, regulares e mais delgadas. Geralmente paralelas à superfície cutânea. Ligeiramente eosinofílicas. Pouca mucina entre as fibras colágenas. Neoformação vascular reparativa. Podem ser encontradas algumas fibras elásticas.

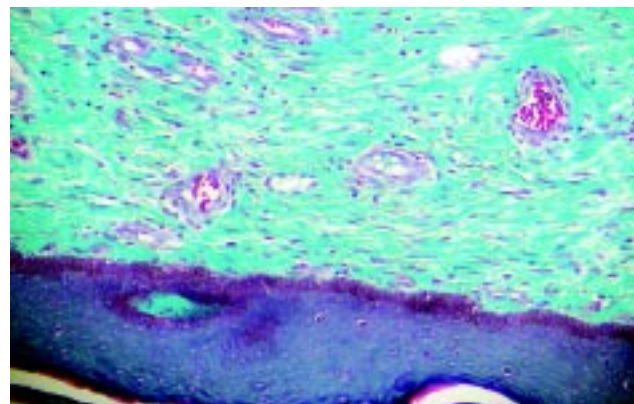


Figura 4 - Microscopia de cicatriz hipertrófica em pequeno aumento (40x).

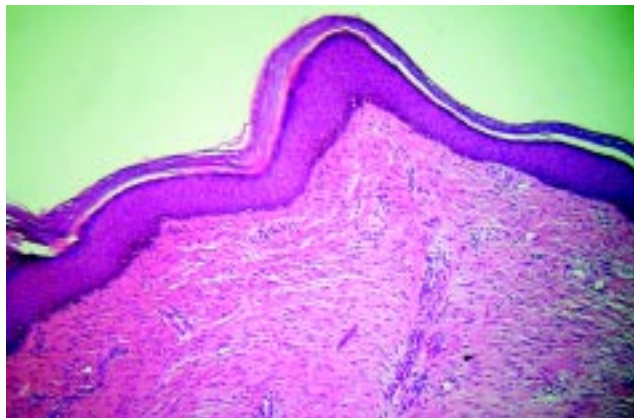
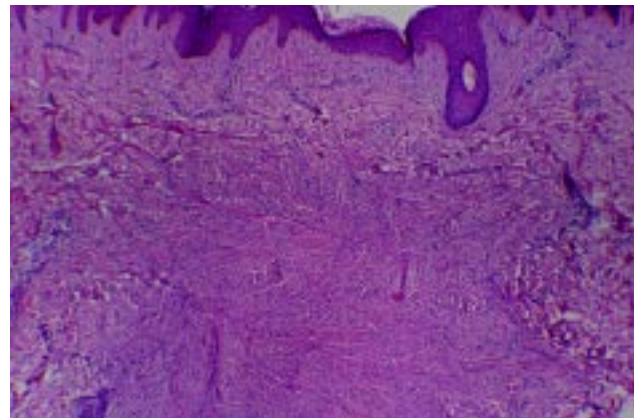


Figura 6 - Microscopia de dermatofibroma em pequeno aumento (40x).



TRATAMENTO

Assim como tudo em medicina, prevenir cicatrizes hipertróficas é muito mais eficiente que tratá-las. Portanto, ressalta-se o zelo que deve haver durante o manejo de uma ferida. O emprego de técnica cirúrgica adequada, evitar manipulação excessiva e traumatismo nos tecidos, remoção de corpos estranhos, sutura por planos, diminuindo a tensão na cicatriz, prevenção de hematoma e infecções são medidas que contribuem para a obtenção de cicatrizes de boa qualidade. Importante também é a realização da diérese, respeitando as linhas preferenciais de incisão, que coincidem com as dobras naturais da pele e nem sempre com as clássicas linhas de Langer.

Na prática, o tratamento e a prevenção de quelóides e cicatrizes hipertróficas são bem similares. O diagnóstico precoce de um distúrbio cicatricial é muito importante. Há um consenso

entre a maioria dos autores sobre um maior sucesso de tratamento não cirúrgico quando se intervém sobre cicatrizes imaturas³. Já o tratamento cirúrgico somente deve ser indicado após completado o período de maturação que vai de 6 a 12 meses.

Wolwack et al.¹³, em trabalho voltado somente para as opções terapêuticas, elencam sumariamente diversas condutas. Por considerarmos, porém, o tema pouco explorado, fizemos este nosso estudo.

CIRURGIA

O tratamento cirúrgico empregado como monoterapia apresenta taxa de recorrência que varia de 45 a 100%¹⁴.

A combinação entre cirurgia e injeções de corticóide reduz a taxa de recorrência para menos de 50%. Por outro lado, o tratamento cirúrgico associado à radioterapia reduz a recorrência para 10%¹⁴.

Figura 7 – Microscopia de dermatofibroma em maior aumento (100x). Numerosos fibroblastos e histiócitos, os quais se organizam em nódulos chamados de "células de Tuton".

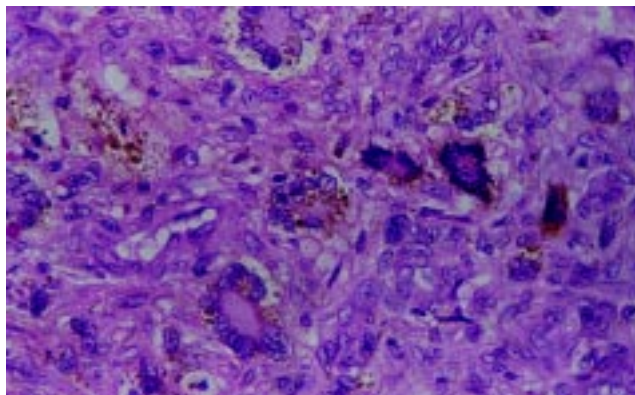
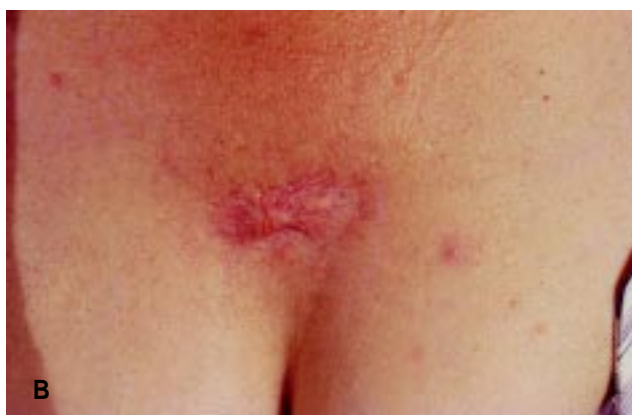
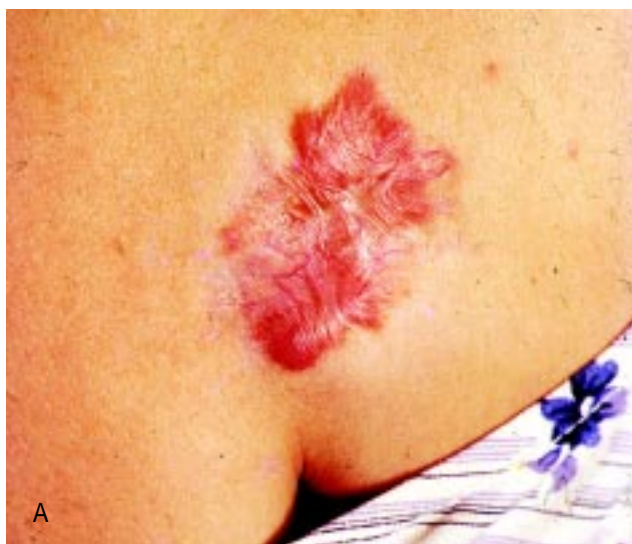
Figura 8 – A: Cicatriz queloideana na região sacral, tratada exclusivamente por injeção intralesional de triancinolona. B: Resultado após um ano de evolução.



As cicatrizes hipertróficas decorrentes de tensão excessiva, complicações de ferida, tais como infecções, cicatrização retardada, podem ser tratadas com excisão cirúrgica associada ao uso de placas de silicone em gel.

Quanto à técnica cirúrgica empregada, é fundamental o relaxamento das bordas da ferida por meio de um descolamento parcial e avanço dos retalhos. Por conseguinte, realiza-se a estabilização da ferida por meio de suturas subdérmicas e intradérmicas com fios absorventes de longa duração. Mustoe et al.¹⁵ preconizam manutenção de suturas intradérmicas por pelo menos 6 semanas e, quando a tensão é excessiva, por até mais de 6 meses.

Kim et al.⁹ descreveram uma tática para o tratamento cirúrgico de quelóides de lobo de orelha, na qual se faz a confecção de retalhos locais com pele queiloideana, após a ressecção do mesmo. Logo, há fechamento eficiente e sem tensão, não havendo necessidade de enxertos ou retalhos de vizinhança.

INJEÇÃO DE CORTICÓIDES

A injeção intralesional de triancinolona é eficaz e consiste na primeira linha de tratamento dos quelóides e segunda linha terapêutica para cicatrizes hipertróficas. Apesar de ser usado no controle cicatricial desde os idos de 1960, o principal mecanismo de ação dos corticóides permanece pouco esclarecido. O corticóide age inibindo a alfa-2-macroglobulina que, por sua vez, inibe a ação da colagenase⁵.

Carrol et al.³ estudaram o efeito *in vitro* da triancinolona sobre fibroblastos de pele normal e de quelóides. O corticóide provocou diminuição na produção de TGF- β 1 e aumento na síntese de bFGF (fator básico de crescimento de fibroblasto).

A resposta a este tratamento varia de 50 a 100%, com taxa de recorrência de 9 a 50%. Obtêm-se melhores resultados com a corticoterapia associada a outros tratamentos como cirurgia e crioterapia¹⁶, ou compressão e silicone⁵.

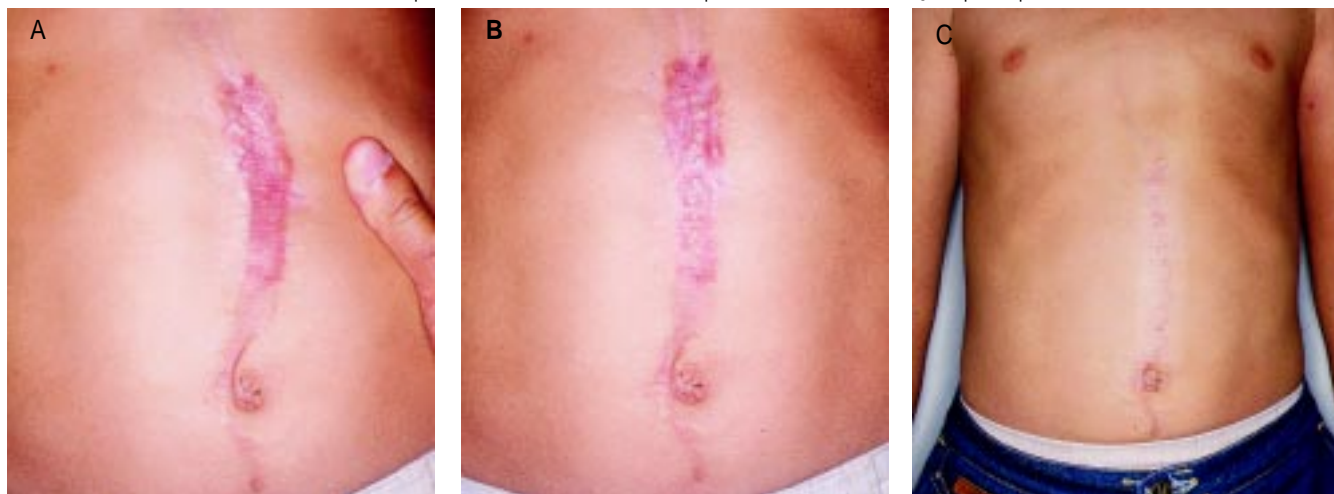
O tratamento padrão consiste em doses de triancinolona (40mg/ml) diluídas em lidocaína a 2%, sem vasoconstritor, na proporção de 1:1 e aplicadas de modo rigorosamente intralesional, com intervalos de duas a quatro semanas. Os intervalos de aplicação, bem como o número de sessões, variam de acordo com a resposta clínica. O local exato de aplicação deve ser a derme papilar, onde a colagenase é produzida (Figuras 8a e 8b). Deve-se evitar a injeção no subcutâneo o que pode causar lipoatrofia. Além de dolorosa a aplicação, os pacientes podem experimentar efeitos colaterais que incluem atrofia de pele, despigmentação e telangectasias (Figuras 9a, 9b e 9c). Corticóides tópicos têm sido usados com algum sucesso, mas a absorção através do epitélio intacto é limitada.

Jenkins et al.¹⁷ mostraram que o uso tópico de corticóide não reduz a formação de cicatrizes após queimaduras.

SILICONE GEL

Placas de silicone gel têm sido amplamente utilizadas como opção terapêutica de quelóides e cicatrizes hipertróficas desde meados de 1980. O silicone gel parece atuar no controle

Figura 9 – A: Cicatriz quelóideana de abdome. B: Cicatriz tratada com a infiltração de triancinolona intralesional; após 6 meses de evolução apresentava discreta melhora, porém com algum grau de atrofia e despigmentação da pele adjacente. C: Indicada a ressecção, tanto do tecido comprometido pela cicatriz como pela atrofia, associada a uma plástica em MW. Resultado após um ano de evolução pós-operatória.



cicatricial, aumentando a temperatura da cicatriz e, conseqüentemente, levando a uma maior atividade da colagenase, além de exercer compressão local. Além disso, TGF beta-2 está reduzido quando há exposição ao silicone⁵.

Apesar de mecanismo de ação incerto, o silicone gel, atualmente, tornou-se medida de uso padrão no controle de cicatrizes. As placas de silicone podem ser especialmente aplicadas em crianças e outros pacientes com pouca resistência à dor, comum nas infiltrações.

O tratamento com gel de silicone somente deve ser instituído após completa cicatrização, portanto, não pode ser empregado enquanto houver áreas cruentas.

Além da apresentação sob a forma de placas, algumas formulações de silicone líquido têm mostrado serem efetivas no controle de pequenas cicatrizes hipertróficas, embora haja necessidade de estudos mais aprofundados para comprovação.

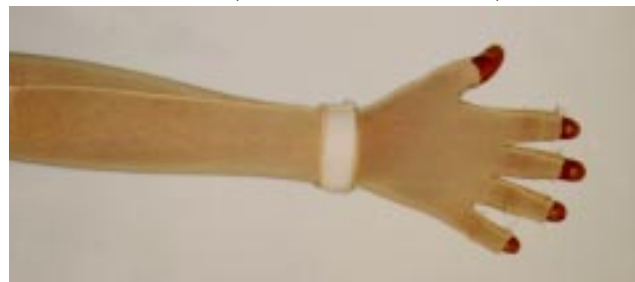TERAPIA COMPRESSIVA

O tratamento compressivo vem sendo utilizado desde a década de 70. Tem sido o padrão de tratamento para cicatrizes hipertróficas de queimadura, e ainda é opção de primeira linha em muitos centros. Trata-se de um método efetivo no tratamento e prevenção de cicatrizes hipertróficas.

Para obtenção de resultados efetivos, a pressão recomendada é de 24 a 30 mmHg, sendo mantida continuamente por seis a doze meses, podendo ser exercida através do uso de malhas compressivas (Figura 10). Em quelóides de lobo de orelha, a terapia compressiva é realizada através de dispositivos como brinco de pressão. A compressão deve ser iniciada logo após a retirada dos pontos, ou seja, após completa epitelização da ferida.

Especula-se que o mecanismo de ação da compressão esteja relacionado à oclusão de pequenos vasos dentro da cicatriz, determinando isquemia e reduzindo o número de

Figura 10 – Malha elástica para compressão uniforme de cicatrizes de queimadura de membro superior.



fibroblastos e a formação de colágeno. A compressão exercida sobre o quelóide determina também uma diminuição da alfa-macroglobulina que inibe a colagenase. Outra possibilidade de mecanismo de ação da compressão é o ressecamento da cicatriz com estabilização dos mastócitos⁵.

Trata-se de um tratamento bastante controverso, entretanto em nossa prática clínica temos tido resultados bastante satisfatórios, quando a compressão é possível ser feita com precisão.

RADIOTERAPIA

A radioterapia como monoterapia de quelóides é controversa, principalmente devido ao potencial carcinogênico do procedimento, além do elevado índice de complicações como radiodermites e discromias locais. Altas doses de radiação utilizadas podem levar ao desenvolvimento de carcinoma espinocelular no local, geralmente após 15 a 30 anos. Este tratamento deve ser evitado em crianças devido ao risco de acometimento das cartilagens metafisárias, o que pode causar retardo no crescimento ósseo⁵.

Radioterapia isolada apresenta taxa de resposta que varia de 10 a 94% e taxa de recorrência de 50 a 100 %⁵.

Braquiterapia com doses de 1200 Gy após 24 horas de excisão do quelóide apresentou ótimo resultado cosmético (94%) e a taxa de recorrência foi de 4,7%¹⁸.

Ragoowansi et al.⁴ pesquisaram 80 casos de quelóide resistente a outros tratamentos que foram submetidos à excisão cirúrgica e radioterapia em 24 horas na dose de 10 Gy. Os autores obtiveram taxa de recorrência de 9%, em 1 ano e 16%, em 5 anos.

Ogawa et al.¹⁹ estudaram 147 casos de quelóide tratados com 15 Gy de irradiação após ressecção cirúrgica. Após 18 meses, a taxa de recorrência geral foi de 32,7%. Isso se deveu à alta recidiva em região esternal e escapular. Logo, os autores recomendam doses sequenciais de radiação nessas regiões e/ou quando houver muita tensão no local¹⁹.

Os melhores resultados são obtidos com doses de 15 a 20 Gy em 5 a 6 sessões aplicadas em pós-operatório recente, no máximo duas semanas. Os resultados da radioterapia após excisão cirúrgica vão de 25 a 100%¹⁵.

Há um consenso entre a maioria dos autores de que a radioterapia deve ser reservada para adultos portadores de quelóides em que houve falha no tratamento com outras modalidades. Consiste em valiosa opção terapêutica, sendo talvez a mais eficaz para os quelóides graves.

LASERTERAPIA

Acreditava-se que o laser era capaz de causar destruição tecidual com produção de cicatrizes menores ou mais delicadas. A partir de então, o laser passou a ser utilizado no arsenal terapêutico de quelóides e cicatrizes hipertróficas.

Alguns tipos de laser de dióxido de carbono (CO₂) foram empregados em cicatrizes queiloideanas decorrentes de trauma, acne e varicela, com bons resultados, porém sem avaliação tardia. Necroses de queimadura desbridadas com o mesmo tipo de laser não melhoraram o aspecto cicatricial.

O laser de argônio foi usado para tratamento de quelóide na década de 70 e produzia maior dano tecidual térmico que o laser de CO₂ e, portanto, com taxas de recorrência ainda maiores¹⁵.

Os modelos mais recentes de laser de luz pulsada têm mostrado resultados animadores no tratamento de quelóide, podendo, inclusive, serem associados ao uso de corticóides. Ainda assim, novos estudos são necessários, principalmente com avaliação mais tardia dos casos.

CRIOTERAPIA

A crioterapia passou a ser usada no tratamento de quelóides a partir de 1982²⁰.

O congelamento do quelóide com nitrogênio líquido causa lesão celular e microvascular, o que leva à necrose e conseqüente involução do mesmo. Crioterapia isoladamente foi capaz de melhorar 51 a 74% dos quelóides após duas ou mais sessões, tendo bons resultados para cicatrizes de acne grave. A crioterapia causa um edema no quelóide que facilita a injeção intralesional de corticóide. Quando essas duas modalidades terapêuticas foram associadas, a taxa de resposta foi de 84%¹⁵.

Desvantagens do procedimento incluem demora de cicatrização e a ocorrência comum de hipopigmentação permanente. A hipopigmentação pode ser reduzida, não ultrapassando em 25 segundos do tempo de congelamento¹⁵. Outros efeitos colaterais incluem hiperpigmentação, atrofia cutânea moderada e dor à aplicação. Portanto, a crioterapia está bem indicada no controle de cicatrizes muito pequenas.

Har-Shai et al.²⁰ aplicam a crioterapia intralesional através de uma sonda introduzida no interior da lesão queiloideana. Tal procedimento permite intervir especificamente na derme, onde acontece o distúrbio cicatricial, poupando a epiderme. Logo, não há demora na cicatrização, não tendo sido observado nenhum caso de hipopigmentação definitiva nos casos estudados.

FITA ADESIVA MICROPOROSA HIPOALERGÊNICA

Há um consenso com relação ao uso de fita adesiva microporosa em feridas recentes e mantidas por várias semanas de pós-operatório. O mecanismo de ação, provavelmente, esteja relacionado ao efeito mecânico (análogo à terapia compressiva) e efeito oclusivo (análogo ao uso de silicone), além de diminuir a tensão local na ferida.

Existem poucos estudos científicos sobre o uso de fita adesiva. Parece ser menos efetivo que o uso de silicone gel. Logo, a fita deve ser empregada em feridas, imediatamente após a cirurgia, como medida preventiva que antecede o uso de placas de silicone.

MISCELÂNEA

Os tratamentos adicionais podem ser divididos em 3 categorias.

O primeiro grupo consiste de tratamentos populares sem estudos científicos que comprovem ou contestem sua eficácia. Incluem substâncias tópicas como vitamina E, sulfomucopolissacarídeo de alantoina, glicosaminoglicano, extratos de planta como *Bulbine frutescens* e *Centella asiatica*.

A segunda categoria se constitui de substâncias classicamente usadas no tratamento de quelóides, porém com significantes efeitos colaterais ou com falta de comprovação científica. Como exemplo, citam-se o ácido retinóico tópico, a colchicina e o uso de anti-histamínicos sistêmicos.

Por fim, a terceira classe é representada pelas novas substâncias que ainda carecem de mais pesquisas científicas e tempo de uso clínico. Podem, portanto, vir a ser no futuro muito úteis no tratamento do quelóide. Destacam-se a ciclosporina e o verapamil intralesional.

O verapamil inibiu a produção *in vitro* de interleucina-6 e VEGF (fator de crescimento vascular endotelial) pelos fibroblastos. Ambas as citocinas têm sua produção aumentada nos quelóides²¹.

Deve ser ressaltada também a aplicação de procedimentos físicos na terapêutica complementar do quelóide. Alguns exemplos são a hidroterapia, o emprego de massagem (muito aplicada em nosso meio), ultra-som, eletricidade estática e estimulação elétrica pulsada.

TERAPIAS EMERGENTES

Três modalidades terapêuticas surgiram recentemente e já apresentam evidências científicas de eficácia. São elas o uso de interferon (interferon- α , interferon- β , interferon- γ), 5-fluoruracil intralesional e injeções de bleomicina.

As variáveis α , β e γ de interferon mostraram o aumento da lise de colágeno. Interferon α e γ inibem a síntese de colágeno tipos I e III, agindo sobre o RNA mensageiro na célula. Tredget et al.²² pesquisaram que injeções de interferon- α 2b, aplicadas 3 vezes por semana, melhoraram cicatrizes hipertróficas e reduziram os níveis de TGF- β (fator de transformação de crescimento).

O uso de interferon apresentou resultados superiores ao da triancinolona, na prevenção da recorrência pós-operatória do quelóide¹⁵. São, entretanto, de aplicação muito dolorosa, requerendo anestesia loco-regional, além do alto custo do medicamento.

As injeções intralesionais de 5-fluoruracil podem ser usadas isoladamente ou combinadas aos corticóides injetáveis. Os melhores resultados são obtidos com a mistura de 0,1 ml de triancinolona a 10mg/ml com 0,9 ml de 5-fluoruracil a 50mg/ml. Inicia-se com 3 aplicações por semana, ajustando a frequência de acordo com a resposta. A terapêutica com 5-fluoruracil tem se mostrado promissora e com vantagem de poucos efeitos colaterais evidenciados. A maior limitação de seu uso é a dor à aplicação.

A bleomicina é um agente quimioterápico similar ao 5-fluoruracil. O seu uso injetável também é eficiente opção no tratamento de cicatrizes hipertróficas. Cicatrizes antigas resistentes aos corticóides intralesionais apresentaram boa resposta à injeção de bleomicina 0,01%, a cada 3 ou 4 semanas¹⁵.

OUTRAS DROGAS

Outras drogas a serem citadas são a imiquimode, fluran-drenolida, clobetasol, tacrolimus, metotrexate e pentoxifilina. A imiquimoda tópica a 5% aumenta a produção local de interferons⁵.

CONCLUSÕES

O tratamento das cicatrizes hipertróficas e quelóides é extremamente complexo e ainda repleto de questionamentos. Sem dúvida que, como em toda a área médica, a prevenção é mais importante do que o tratamento propriamente dito. Pela impossibilidade de se prevenir todos os casos, as diferentes formas de tratamento devem ser amplamente conhecidas, bem indicadas e melhor aplicadas. Como roteiro objetivo para estas condutas, apresentamos os algoritmos propostos por Mustoe et al.¹⁵, com algumas modificações nossas (Figuras 11 e 12).

Figura 11 – Algoritmo da prevenção das cicatrizes hipertróficas e quelóides.

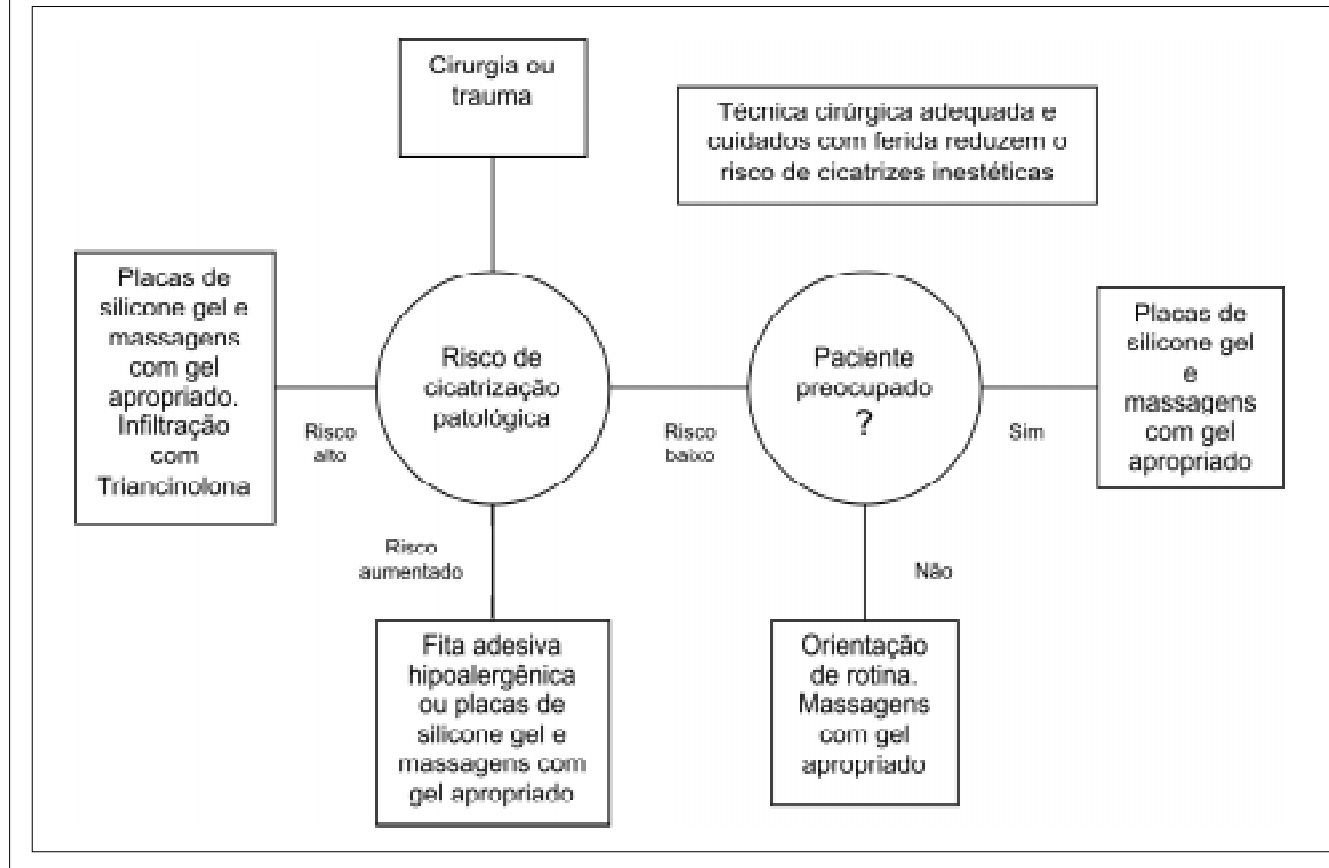
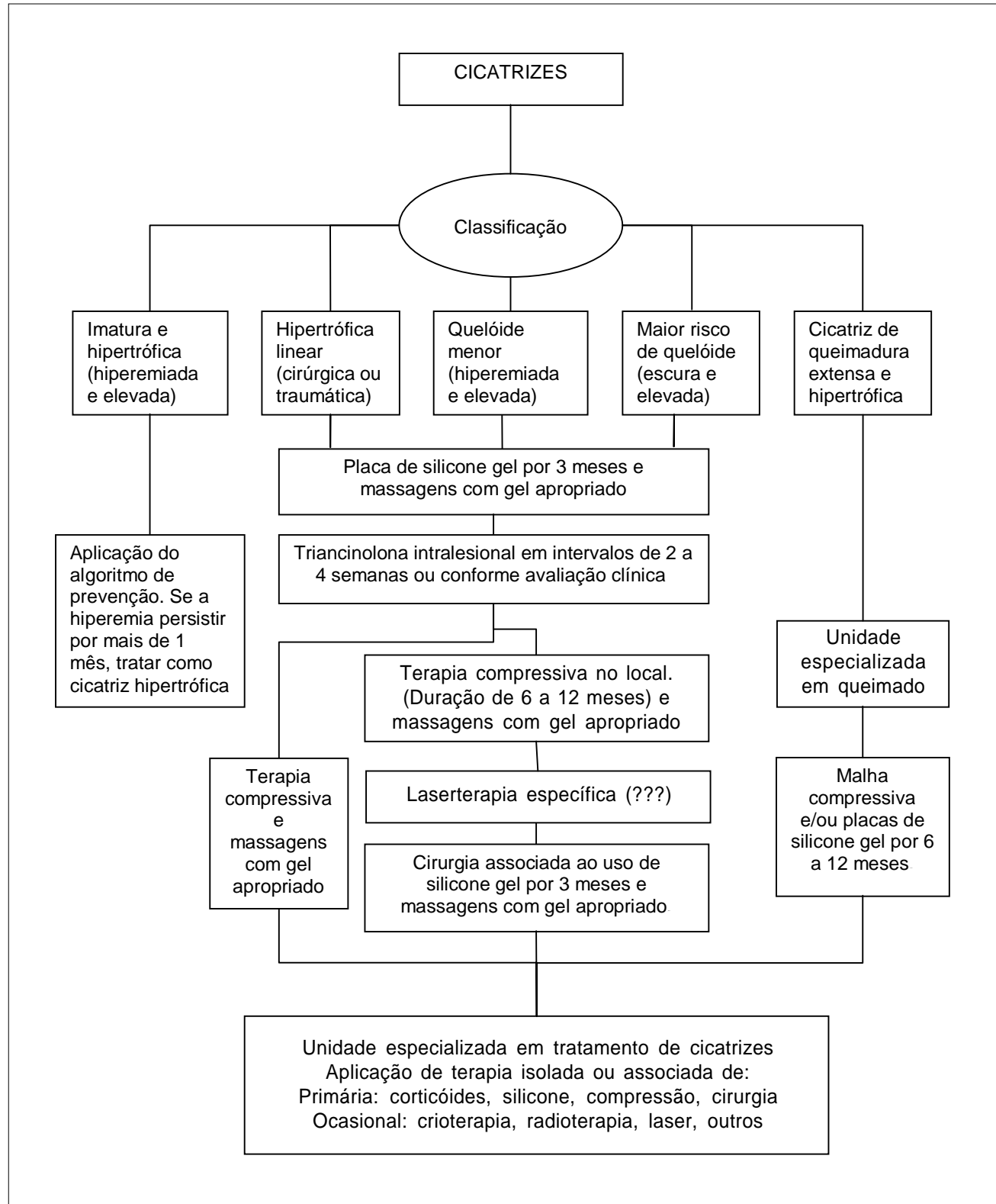


Figura 12 - Algoritmo do tratamento das cicatrizes hipertróficas e quelóides.



REFERÊNCIAS BIBLIOGRÁFICAS

- Alibert JLM. Description des maladies de la peau. Observées al'Hôpital St.Louis. Barrois L'aine et Fils. 1806; 413-46.
- Alibert JLM. Quelques recherches sur la cheloide. Mem Soc Med d'Emul. 1817;744.
- Carroll LA, Hanasono MM, Mikulec AA, Kita M, Koch RJ. Triamcinolone stimulates bFGF production and inhibits TGF- β 1 production by human dermal fibroblasts. *Dermatol Surg.* 2002;28(8):704-9.
- Ragoowansi R, Cornes PG, Moss AL, Glees JP. Treatment of keloids by surgical excision and immediate postoperative single-fraction radiotherapy. *Plast Reconstr Surg.* 2003;111(6):1853-9.
- Kelly AP. Medical and surgical therapies for keloids. *Dermatol Ther.* 2004;17(2):212-8.
- Newsome RE, Langston K, Jansen D. Wound healing, keloids. [USA, 2003. 11 sections]. Disponível em: <http://www.emedicine.com/plastic/topic404.htm>. Acesso em 20/12/2004.
- Bayat A, Bock O, Mrowietz U, Ollier WE, Fergusson MW. Genetic susceptibility to keloid disease and transforming growth factor β 2 polymorphisms. *Br J Plast Surg.* 2002; 55(4):283-6.
- Burd A, Chan E. Keratinocyte-keloid interaction. *Plast Reconstr Surg.* 2002;110(1):197-202.
- Kim DY, Kim ES, Eo SR, Kim KS, Lee SY, Cho BH. A surgical approach for earlobe keloid: keloid fillet flap. *Plast Reconstr Surg.* 2004;113(6):1668-74.
- Manuskiatti W, Fitzpatrick RE. Treatment response of keloidal and hypertrophic sternotomy scars. *Arch Dermatol.* 2002;138(9):1149-55.
- Bayat A, Arscott G, Ollier WE, Ferguson MW, McGrouther DA et al. Description of site-specific morphology of keloid phenotypes in an Afrocaribbean population. *Br J Plast Surg.* 2004;57(2):122-33.
- Zhang Q, Wu Y, Ann DK, Messadi DV, Tuan TL, Kelly AP et al. Mechanisms of hypoxic regulation of plasminogen activator inhibitor-1 gene expression in keloid fibroblast. *J Invest Dermatol.* 2003;121(5):1005-12.
- Wolwacz A, César EO, Ciufu MR, Wolwalz Jr I, Kuyven CR, Deos MF. Opções terapêuticas nas cicatrizes queloidianas. *Rev Soc Bras Cir Plast.* 2000;15(1):15-24.
- Berman B, Bieleley HC. Adjunct therapies to surgical management of keloids. *Dermatol Surg.* 1996;22(2): 126-30.
- Mustoe TA, Cooter RD, Gold MH, Holls FF, Ramelet AA, Shakespeare PG et al. International clinical recommendations on scar management. *Plast Reconstr Surg.* 2002;110(2):560-71.
- Niessen FB, Spauwen PH, Schalkwijk J, Kon M. On the nature of hypertrophic scars and keloids: a review. *Plast Reconstr Surg.* 1999;104(5):1435-58.
- Jenkins M, Alexander JW, MacMillan BG, Waymack JP, Kopcha R. Failure of topical steroids and vitamin E to reduce postoperative scar formation following reconstructive surgery. *J Burn Care Rehabil.* 1986; 7(4):309-12.
- Guix B, Henriquez I, Andres A, Finestres F, Tello JI, Martinez A. Treatment of keloids by high-dose-rate brachytherapy: a seven year study. *Int J Radiat Oncol Biol Phys.* 2001;50(1):167-72.
- Ogawa R, Mitsuhashi K, Kyakusoku H, Miyashita T. Postoperative electron-beam irradiation therapy for keloids and hypertrophic scars: retrospective study of 147 cases followed for more than 18 months. *Plast Reconstr Surg.* 2003;111(2):547-53.
- Har-Shai Y, Amar M, Sabo E. Intralesional cryotherapy for enhancing the involution of hypertrophic scars and keloids. *Plast Reconstr Surg.* 2003;111(6):1841-52.
- Giugliano G, Pasquali D, Notaro A, Brongo S, Nicoletti G, D'Andrea F et al. Verapamil inhibits interleukin-6 and vascular endothelial growth factor production in primary cultures of keloid fibroblasts. *Br J Plast Surg.* 2003;56(8):804-9.
- Tredget EE, Shankowsky HA, Pannu R, Nedelec B, Iwashina T, Ghahary A et al. Transforming growth factor-beta in thermally injured patients with hypertrophic scars: effects of interferon alpha-2b. *Plast Reconstr Surg.* 1998;102(5):1317-30.