

# Técnica simples e segura para a reconstrução areolopapilar com tatuagem intradérmica

*Simple and safe technique for nipple-areola reconstruction with intradermal tattoo*

SALUSTIANO GOMES DE  
PINHO PESSOA<sup>1</sup>

JULIANA RÉGIA FURTADO  
MATOS<sup>2</sup>

IANA SILVA DIAS<sup>3</sup>

BRENO BEZERRA GOMES DE  
PINHO PESSOA<sup>4</sup>

JÚLIO CÉSAR GARCIA DE  
ALENCAR<sup>5</sup>

## RESUMO

**Introdução:** A reconstrução do complexo areolopapilar (CAP) constitui o passo final na criação da neomama, com o objetivo de aproximá-la da mama contralateral após a mastectomia. A restauração do CAP tem sido historicamente um procedimento feito em estágios, com a reconstrução da papila realizada por meio de enxertos ou retalhos locais, previamente, e da aréola, posteriormente, buscando a coloração adequada. Atualmente, a utilização da tatuagem areolar está alcançando popularidade cada vez maior, comparativamente às técnicas tradicionais. O objetivo deste trabalho é descrever a técnica e os equipamentos utilizados para a tatuagem intradérmica em pacientes mastectomizadas, realizada no Serviço de Cirurgia Plástica e Microcirurgia Reconstructiva do Hospital Universitário Walter Cantídio (Fortaleza, CE, Brasil). **Método:** O presente trabalho descreve os passos para a realização do procedimento reparador utilizando a tatuagem areolar permanente com equipamento convencional de tatuagem artística profissional. O procedimento foi aplicado em 10 pacientes submetidas a reconstrução mamária pós-mastectomia. **Resultados:** O método demonstrou as vantagens da simplicidade técnica do procedimento, não requerendo internamento nem resultando em morbidade de áreas doadoras. **Conclusões:** A tatuagem do CAP é um procedimento seguro, rápido, com baixa morbidade e bons resultados na finalização da reconstrução mamária.

**Descritores:** Tatuagem. Mamilos, cirurgia. Procedimentos cirúrgicos reconstitutivos.

## ABSTRACT

**Background:** The final step in the creation of the neo-breast is reconstruction of the nipple-areolar complex (NAC), which is aimed toward bringing the appearance of the NAC closer to that of the contralateral breast following mastectomy. NAC restoration has historically been a stepwise procedure, in which reconstruction of the nipple by the use of grafts or local flaps was followed by reconstruction of the areola to achieve the correct color. Currently, the popularity of the areolar tattoo is increasing compared to traditional techniques. The aim of this study was to describe the technique and equipment used for intra-dermal tattooing in mastectomized patients at the Plastic Surgery and Reconstructive Microsurgery Service of the Walter Cantídio University Hospital (Fortaleza, CE, Brazil). **Methods:** This study describes the steps of the repair procedure by using permanent areolar tattooing with conventional equipment from a professional tattoo artist. The procedure was used in 10 patients undergoing post-mastectomy breast reconstruction. **Results:** The advantages of this method included the technical simplicity of the procedure, the ability to use this procedure in outpatients, and the lack of morbidity of the donor areas. **Conclusions:** Tattooing the NAC is a safe, fast procedure with low morbidity and good results of breast reconstruction.

**Keywords:** Tattooing. Nipples, surgery. Reconstructive surgical procedures.

Trabalho realizado no  
Serviço de Cirurgia Plástica e  
Microcirurgia Reconstructiva do  
Hospital Universitário Walter  
Cantídio (HUWC),  
Fortaleza, CE, Brasil.

Artigo submetido pelo SGP  
(Sistema de Gestão de  
Publicações) da RBCP.

Artigo recebido: 31/5/2012  
Artigo aceito: 21/8/2012

1. Cirurgião plástico, membro titular da Sociedade Brasileira de Cirurgia Plástica (SBCP), regente do Serviço de Cirurgia Plástica e Microcirurgia Reconstructiva do Hospital Universitário Walter Cantídio (HUWC), Fortaleza, CE, Brasil.
2. Médica residente de Cirurgia Plástica do Serviço de Cirurgia Plástica e Microcirurgia Reconstructiva do HUWC, Fortaleza, CE, Brasil.
3. Cirurgiã plástica, membro especialista da SBCP, médica assistente do Serviço de Cirurgia Plástica e Microcirurgia Reconstructiva do HUWC, Fortaleza, CE, Brasil.
4. Cirurgião plástico, membro titular da SBCP, médico assistente do Serviço de Cirurgia Plástica e Microcirurgia Reconstructiva do HUWC, Fortaleza, CE, Brasil.
5. Graduando em Medicina da Universidade Federal do Ceará, membro da Liga Acadêmica de Cirurgia Plástica, Fortaleza, CE, Brasil.

## INTRODUÇÃO

A restauração do complexo areolopapilar (CAP) está alcançando cada vez mais importância na reconstrução mamária pós-mastectomia. O CAP possui grande significado simbólico para as mulheres, sendo parte essencial da mama<sup>1</sup>. Vários trabalhos têm demonstrado que a confecção do CAP influencia positivamente o processo de recuperação dos danos à saúde física e mental inerentes à terapêutica do câncer de mama<sup>2</sup>.

Após a confecção da neomama com simetria perfeita em relação à contralateral, a reconstrução do CAP constitui o aspecto final do processo<sup>3</sup>. Os principais parâmetros para a reconstrução bem-sucedida do CAP são simetria, posição, tamanho, projeção, textura e coloração<sup>4</sup>. Há diversas técnicas cirúrgicas disponíveis para a reconstrução tanto da papila quanto da aréola, mas a coloração final do CAP raramente se aproxima à da mama contralateral, exceto quando a papila é enxertada da mama oposta<sup>3-5</sup>.

A pigmentação e a textura da aréola têm sido objeto de estudo de vários trabalhos recentes, que buscam resultados permanentes e naturais. Snyderman & Guthrie<sup>6</sup> propuseram o uso de fragmentos da aréola contralateral no reparo do CAP reconstruído. Os enxertos da papila e da aréola contralaterais, a despeito da vantagem em relação à simetria com os tecidos originais, resultam em morbidade considerável da área doadora. Embora Gruber<sup>7</sup> afirme que esses procedimentos não afetam significativamente a sensibilidade da papila doadora, esse efeito potencial não pode ser descartado. Atualmente, essa técnica é empregada em casos selecionados, como em pacientes portadoras de papila hipertrófica ou cobertura cutânea fina nos casos de reconstrução aloplástica, em que a confecção de retalhos locais não pode ser realizada com segurança<sup>3-5</sup>.

Uma diversidade de áreas doadoras tem sido descrita para a reconstrução do CAP. Adams<sup>8</sup> introduziu o enxerto de pele total dos pequenos lábios na restauração da aréola. Posteriormente, os grandes lábios também passaram a ser utilizados, mas a impopularidade da área doadora e a coloração frequentemente hiperpigmentada eram desvantagens dessa técnica. A pele inguinoperineal também foi utilizada para enxertia nos CAPs mais escuros. A região superior da face interna da coxa tornou-se um sítio doador bastante popular, proporcionando tons mais escuros que a pele da mama e menos hiperpigmentados que a mucosa labial. Em CAPs mais claros, os transplantes da região retroauricular, do lábio superior e da mucosa oral também foram descritos, proporcionando coloração rosada. A exposição à luz ultravioleta também foi descrita na tentativa de aumentar a pigmentação desses enxertos, mas esta não era permanente. Apesar das tentativas de previsão e controle da pigmentação nesses casos, resultados semelhantes ao CAP contralateral raramente são obtidos<sup>3-5</sup>.

O CAP *saving* ou CAP *banking* consistiu na tentativa de implantação do CAP removido da mama mastectomizada nas

regiões abdominais, inguinal ou nádegas, seguida de posterior transferência para a neomama. A despeito da crítica sobre a possibilidade de disseminação neoplásica, alguns autores defenderam a criopreservação e o exame histopatológico do espécime antes da enxertia tecidual. Essa técnica, entretanto, não obteve resultados animadores, com pigmentação inapropriada e perda de projeção da papila<sup>3</sup>.

Outra tentativa realizada foi a dermoabrasão em pacientes negros, sendo observada pigmentação regular da aréola, mas sem resultados descritos a longo prazo<sup>3</sup>.

É nesse contexto de dificuldade na obtenção de uma coloração adequada do CAP que a tatuagem intradérmica vem construindo seus alicerces na cirurgia plástica.

Embora a tatuagem artística seja conhecida há milênios, foi introduzida ao uso médico apenas recentemente. Bunchman et al.<sup>9</sup> descreveram a tatuagem na reconstrução do CAP em pacientes queimados. Rees<sup>10</sup> foi o primeiro a relatar a pigmentação por tatuagem da aréola na reconstrução mamária pós-mastectomia. Inicialmente a tatuagem areolar foi utilizada como complemento à enxertia cutânea após perda da tonalidade; no entanto, a partir da década de 1990, Elliott & Hartrampf<sup>11</sup> passaram a utilizá-la como procedimento isolado na confecção da aréola. A tatuagem pode também ser utilizada para corrigir discrepâncias no formato, no tamanho ou na localização do CAP reconstruído<sup>3,5</sup>.

A pigmentação com tatuagem é um procedimento ambulatorial, simples, de baixo custo, além de não causar morbidade a áreas doadoras e de apresentar baixa taxa de complicações, como alergias e infecções<sup>3-5</sup>.

No passado, emulsões de uma base densa com pigmentos coloridos eram utilizadas. Atualmente, vários tons de pigmentos semelhantes à cor da pele areolar tornaram-se disponíveis, oferecendo resultado mais natural. Masser et al.<sup>12</sup> introduziram a técnica da suspensão de pigmentos em gel, conseguindo resultados mais naturais e com menos reações, evitando a aparência de pintura. Esses pigmentos, quando introduzidos na derme, se assemelham à distribuição da melanina nos melanócitos e da hemoglobina nos capilares cutâneos. Spear & Arias<sup>13</sup> referiram incidência mínima de reações cutâneas aos pigmentos de dióxido de titânio e óxido férrico, afirmando que a tatuagem do CAP com esses componentes é totalmente segura em pacientes com pele saudável<sup>3,5</sup>.

O objetivo deste trabalho é descrever a técnica e os equipamentos utilizados para a tatuagem intradérmica em pacientes mastectomizadas, realizada no Serviço de Cirurgia Plástica e Microcirurgia Reconstructiva do Hospital Universitário Walter Cantídio (Fortaleza, CE, Brasil).

## MÉTODO

A reconstrução mamária imediata prévia foi realizada por meio de técnicas convencionais com retalhos autólogos

ou implantes. A confecção do retalho da papila ocorreu após 6 meses da mastectomia com reconstrução ou da mastopexia da mama contralateral, nos casos que demandaram simetria. A tatuagem intradérmica foi realizada em seguida, 6 semanas a 12 semanas após a confecção do mamilo.

A pigmentação foi realizada com máquina elétrica de tatuagem artística profissional (Figura 1). As agulhas utilizadas foram do tipo *flat*, em forma de pincel, com 15 agulhas soldadas entre si. As biqueiras e os batoques utilizados foram descartáveis (Figuras 2 e 3).


A paciente foi examinada sentada, sendo realizadas as marcações de tamanho, forma e posição em relação ao CAP contralateral. O molde areolar foi confeccionado com frasco de soro fisiológico e as medidas foram transferidas para a mama reconstruída (Figura 4). A coloração foi avaliada e os pigmentos com tonalidades semelhantes foram distribuídos nos batoques. Uma mistura de pigmentos marrom, chocolate, branco e rosa foi utilizada.

A antisepsia mamária foi realizada com solução alcoólica transparente, aplicando-se, em seguida, anestésico local

com lidocaína 2% com vasoconstritor (Figura 5). Assim, o procedimento tornou-se mais confortável para a paciente e o sangramento dérmico resultante foi de menor intensidade, facilitando a visualização dos pigmentos utilizados (Figura 6).



**Figura 1** – Máquina elétrica para realização de tatuagem definitiva artística.



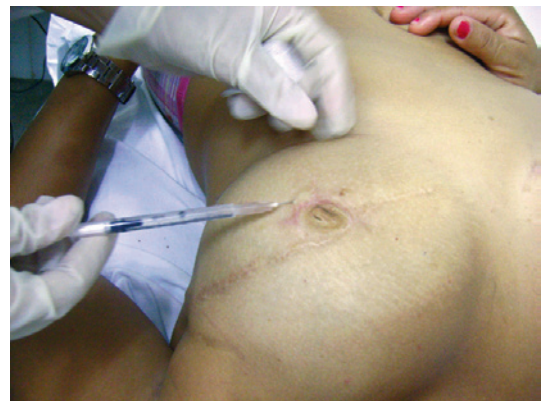**Figura 3** – Batoques descartáveis utilizados para separar as tintas da paleta de cores selecionada.



**Figura 4** – Avaliação da forma da aréola contralateral e confecção de molde com frasco de soro fisiológico para a transposição das medidas para a mama oposta.



**Figura 2** – Agulha e biqueira descartáveis.



**Figura 5** – Anestesia local realizada após antisepsia com solução alcoólica.

Após poucos minutos do início do procedimento, a pele tornava-se eritematosa e notava-se discreto sangramento dérmico, principalmente em áreas de cicatrizes prévias.

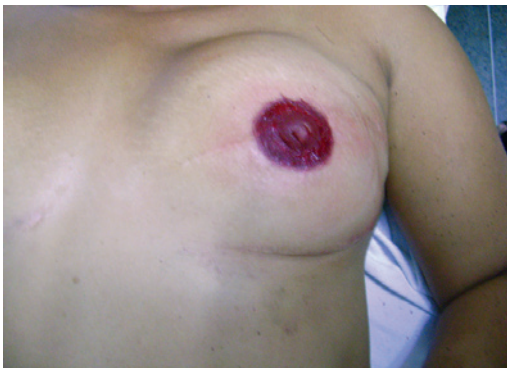As diversas tintas foram aplicadas em camadas homogêneas na aréola, com tons mais claros ou escuros, buscando alcançar a cor da aréola contralateral. No mamilo, foram utilizados tons mais escuros. O excesso dos pigmentos que não penetraram na derme foi retirado da pele com álcool.

Após o procedimento, foi realizado curativo com pomada cicatrizante (dexpanthenol) e filme de policloreto de polivinila (Figura 7). As pacientes foram orientadas a não molhar o CAP por 48 horas.

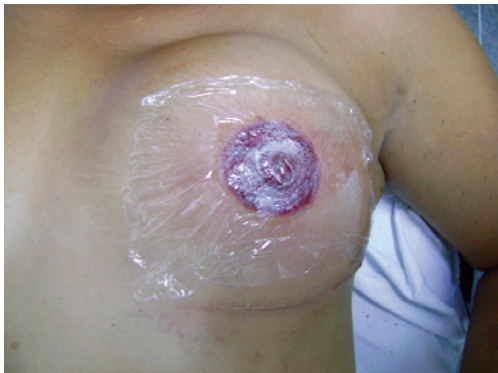## RESULTADOS

A técnica descrita foi aplicada em 10 pacientes submetidas a reconstrução mamária pós-mastectomia.

Desse total, 9 foram submetidas a reconstrução imediata com retalho miocutâneo transverso do reto abdominal e uma a aposição de expansor temporário seguida de troca posterior por prótese mamária subpeitoral.



**Figura 6** – Resultado imediato após o procedimento, observando-se equimose e sangramento dérmico.



**Figura 7** – Curativo com pomada cicatrizante e filme de policloreto de polivinila.

Previamente à confecção do CAP, 5 pacientes foram submetidas a simetrização da mama contralateral. As cores utilizadas foram tons de chocolate e marrom nas aréolas mais escuras a negras, e rosa, pele e marrom claro nas pacientes caucasianas (Tabela 1).

Não ocorreram reações alérgicas e apenas uma paciente evoluiu com celulite de resolução rápida com antibioticoterapia sistêmica.

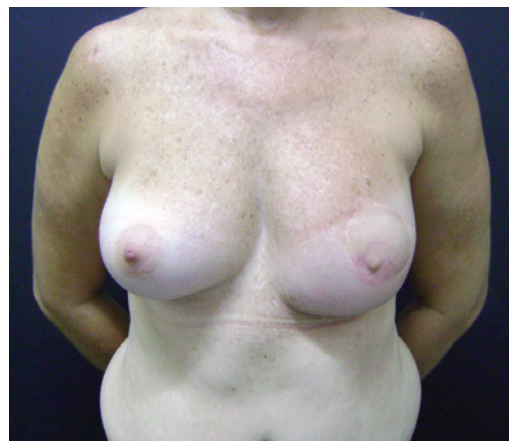As Figuras 8 a 10 ilustram alguns casos da presente casuística.

## DISCUSSÃO

A confecção do CAP e a consecutiva pigmentação por tatuagem intradérmica são procedimentos cada vez mais realizados pelo cirurgião plástico, visto que é desejável a simetria perfeita entre a mama reconstruída e a contralateral, necessitando de avaliação prévia especializada e precisa.

**Tabela 1** - Distribuição dos pigmentos utilizados por paciente.

Paciente	Cores utilizadas
1	Pele + rosa + marrom claro
2	Chocolate + marrom escuro
3	Chocolate
4	Chocolate + marrom escuro
5	Pele + marrom claro
6	Pele + marrom claro
7	Marrom claro + marrom escuro
8	Chocolate + marrom escuro
9	Pele + marrom claro
10	Chocolate + marrom escuro

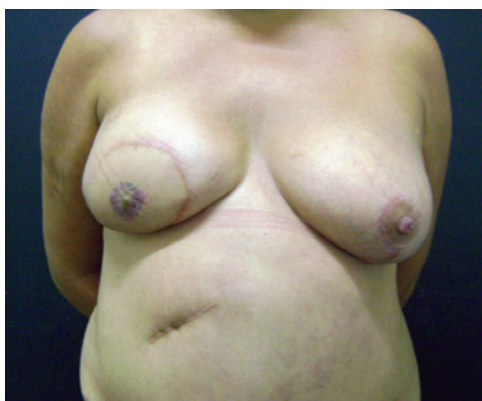

**Figura 8** – Resultado tardio em paciente caucasiana.

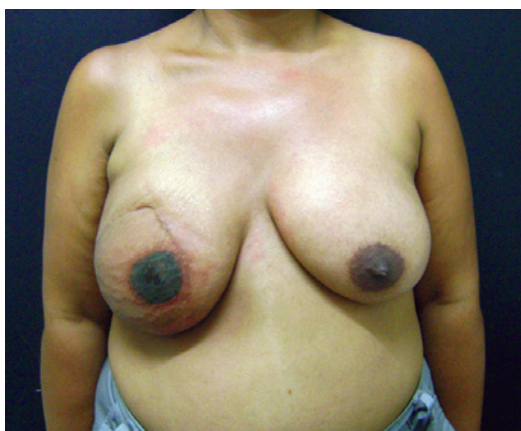Adicionalmente, as pacientes submetidas ao procedimento possuem fatores de risco em comum, como linfadenectomia, cicatrizes, implantes, quimioterapia e radioterapia local, que podem resultar em alterações fisiopatológicas locorreionais e necessitar de cuidados especiais. Assim, a pigmentação da mama reconstruída torna-se um processo digno de cuidados especiais.

A pele pode ser tatuada antes ou após a confecção da papila, dependendo da preferência do cirurgião. Quando realizada após a reconstrução, deve-se aguardar um intervalo mínimo de 6 semanas a 12 semanas, permitindo a estabilização e a contração do mamilo. Alguns autores propuseram a pigmentação cutânea previamente à elevação do retalho mamilar, relatando resultados mais homogêneos e melhor distribuição da coloração.

A reconstrução do CAP e a tatuagem simultânea também foram abordadas na literatura. Neste estudo, realizou-se a tatuagem apenas após a elevação do retalho mamilar, pois, além de evitar trauma adicional, as cicatrizes resultantes



**Figura 9** – Resultado tardio em complexo areolopapilar de coloração intermediária.



**Figura 10** – Resultado em paciente com complexo areolopapilar escuro em mama irradiada.

tornam-se disfarçadas pela pigmentação posterior sobre o sítio cirúrgico. A pigmentação da papila não foi dificultada pela diferença de relevo<sup>2-5</sup>.

A técnica da tatuagem requer treino e experiência para a obtenção de bons resultados. A profundidade do pigmento na pele é um parâmetro importante, pois os pigmentos superficiais são perdidos com a descamação da epiderme e os mais profundos são carreados pelos vasos linfáticos, ambas as situações causando desbotamento da tatuagem<sup>2-5</sup>. Deve-se instruir a paciente a não retirar as crostas, pois pode remover junto os pigmentos do local.

Estudos histológicos têm revelado deposição de pigmentos na epiderme e em vários níveis da derme. Normalmente, a epiderme descama após alguns dias e apenas os pigmentos dérmicos permanecem. Depois de 7 dias a 10 dias, o sítio da tatuagem cicatriza e permanecem os pigmentos da derme, acumulados no espaço perivascular nos macrófagos e na matriz extracelular nas fibras de colágeno. Nesse estágio, a tatuagem ainda está escura e distinta. Após alguns meses, as partículas são fagocitadas, resultando em desbotamento lento das cores e margens menos demarcadas. Posteriormente, os pigmentos passam a residir na derme superficial e, em especial, dentro das membranas celulares dos fibroblastos, período em que os pigmentos não são mais encontrados nos macrófagos, melanócitos ou no espaço intercelular. Esses achados demonstram que a cor da tatuagem irá estabilizar apenas após vários meses, sendo determinada pelos pigmentos remanescentes embebidos nos fibroblastos<sup>2-5</sup>.

Há aparelhos de tatuagem desenvolvidos especificamente para uso médico. Utilizou-se neste estudo equipamento convencional para tatuagem artística, que se mostrou tão seguro quanto os outros, com a vantagem do custo inferior, além de permitir o uso de vários tipos de agulhas, facilitando o procedimento. A escolha do material deve seguir a conveniência do cirurgião<sup>5</sup>.

A aplicação local de antibióticos foi recomendada em alguns trabalhos. Spear & Arias<sup>13</sup> também defendem o uso de antibioticoterapia sistêmica por 48 horas. Neste trabalho não foram utilizados antibióticos locais ou sistêmicos profiláticos, sendo adotada técnica asséptica para evitar disseminação bacteriana.

Após uma semana, o edema e a equimose usualmente retrocedem, permitindo avaliação inicial da coloração. Retoques secundários podem ser requeridos em casos de desbotamento após vários meses. Em casos raros, a cor inicial mantém-se ao longo dos meses<sup>3-5</sup>.

## CONCLUSÕES

A tatuagem do CAP é um procedimento seguro, rápido, com baixa morbidade e bons resultados na finalização da reconstrução mamária. Aaréola resultante apresenta contorno

regular, com coloração semelhante à do CAP contralateral. O procedimento realizado de forma adequada, seguindo técnicas básicas de assepsia e antisepsia, raramente causa desconforto, reações ou infecções.

## REFERÊNCIAS

1. Tostes ROG, Silva KDA, Andrade Júnior JCCG, Ribeiro GVC, Rodrigues RBM. Reconstrução do mamilo por meio da técnica do retalho C-V: contribuição à técnica. *Rev Soc Bras Cir Plást.* 2005;20(1):36-9.
2. Mohamed SA, Parodi PC. A modified technique for nipple-areola complex reconstruction. *Indian J Plast Surg.* 2011;44(1):76-80.
3. Farhadi J, Maksvytyte GK, Schaefer DJ, Pierer G, Scheufler O. Reconstruction of the nipple-areola complex: an update. *J Plast Reconstr Aesthet Surg.* 2006;59(1):40-53.
4. Murphy AD, Conroy FJ, Potter SM, Solan J, Kelly JL, Regan PJ. Patient satisfaction following nipple-areola complex reconstruction and dermal tattooing as an adjunct to autogenous breast reconstruction. *Eur J Plast Surg.* 2010;33(1):29-33.
5. Saad JF. Reconstrução do complexo aréolo-papilar com retalho em fechadura associado à pigmentação com tatuagem [dissertação de mestrado]. São Paulo: Universidade de São Paulo, Faculdade de Medicina; 2001. 102p.
6. Snyderman RK, Guthrie RH. Reconstruction of the female breast following radical mastectomy. *Plast Reconstr Surg.* 1971;47(6):565-7.
7. Gruber RP. Nipple-areola reconstruction: a review of techniques. *Clin Plast Surg.* 1979;6(1):71-83.
8. Adams WM. Labial transplant for correction of loss of the nipple. *Plast Reconstr Surg.* 1949;4(3):295-8.
9. Bunchman HH 2<sup>nd</sup>, Larson DL, Huang TT, Lewis SR. Nipple and areola reconstruction in the burned breast. The "double bubble" technique. *Plast Reconstr Surg.* 1974;54(5):531-6.
10. Rees TD. Reconstruction of the breast areola by intradermal tattooing and transfer. Case report. *Plast Reconstr Surg.* 1975;55(5):620-1.
11. Elliott LF, Hartrampf CR Jr. Breast reconstruction: progress in the past decade. *World J Surg.* 1990;14(6):763-75.
12. Masser MR, Di Meo L, Hobby JA. Tattooing in reconstruction of the nipple and areola: a new method. *Plast Reconstr Surg.* 1989;84(4):677-81.
13. Spear SL, Arias J. Long-term experience with nipple-areola tattooing. *Ann Plast Surg.* 1995;35(3):232-6.

### Correspondência para:

Juliana Régia Furtado Matos  
Rua Mombaça, 164 – Aldeota – Fortaleza, CE, Brasil – CEP 60160-190  
E-mail: julianarfm@gmail.com