

Cartas ao Editor

Desenhando o retalho rômbo em relação às linhas de extensão máxima

Ricardo Baroudi
Editor-chefe da **Revista Brasileira de Cirurgia Plástica**

Prezado editor

O artigo de Alvarez et al.¹ destaca com presteza a versatilidade e a utilidade do retalho rômbo em vários locais e defeitos. O desenho correto de um retalho rômbo no pré-operatório é extremamente importante para que possamos obter resultados consistentes. Os autores descreveram o desenho básico de um retalho rômbo, mas um aspecto importante não foi suficientemente enfatizado. A menor tensão possível no retalho só pode ser obtida se a diagonal curta do retalho rômbo ficar nas linhas de extensibilidade máxima (LEM), o que já foi descrito com destaque por Borges². Esse desenho minimiza a tensão de oclusão, sendo importante, portanto, orientar adequadamente as duas extremidades do retalho rômbo. Podemos começar marcando duas linhas do rombo ao longo das LEM. As outras duas linhas são então marcadas a 60 graus e a 120 graus (Figura 1).

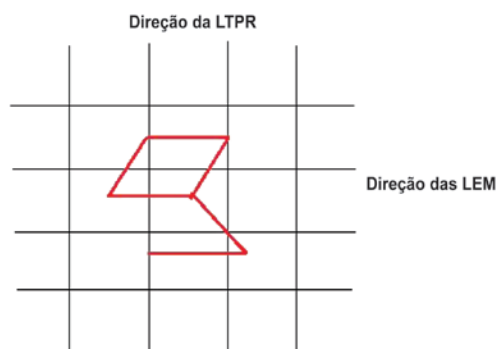


Figura 1 – Desenho do retalho rômbo em relação à LEM e à LTPR. LEM = linhas de extensibilidade máxima; LTPR = linha de tensão da pele relaxada.

A diagonal curta do retalho é estendida de forma a acompanhar as LEM. O desenho, entretanto, pode não ser viável para grandes defeitos ou se o defeito estiver próximo a um importante ponto de referência estético. Conforme demonstrado pelos autores, o retalho rômbo é uma ferramenta útil no arsenal do cirurgião plástico.

Atenciosamente,

Harinatha Sreekar

Chefe de pós-graduação, Departamento de Cirurgia Plástica e Reconstructiva, Faculdade de Medicina Cristã, Vellore, Índia

Kiran Petkar

Chefe de pós-graduação, Departamento de Cirurgia Plástica e Reconstructiva, Faculdade de Medicina Cristã, Vellore, Índia

Rahul B. Shetty

Chefe de pós-graduação, Departamento de Cirurgia Plástica e Reconstructiva, Faculdade de Medicina Cristã, Vellore, Índia

Nithya Raghunath

Pós-graduando, Departamento de Dermatologia, Faculdade de Medicina MVJ, Bangalore, Índia

REFERÊNCIAS

1. Alvarez GS, Laitano FF, Siqueira EJ, Oliveira MP, Martins PDE. Use of the rhomboid flap for the repair of cutaneous defects. *Rev Bras Cir Plást.* 2012;27(1):102-7.
2. Borges AF. The rhombic flap. *Plast Reconstr Surg.* 1981;67(4):458-66.

Correspondência submetida pelo SGP (Sistema de Gestão de Publicações) da RBCP.

Correspondência recebida: 1º/7/2012

Correspondência aceita: 7/7/2012

Correspondência para:

Harinatha Sreekar
Department of Plastic Surgery, Christian Medical College – Ida Scudder Road – Vellore, India – 632004
E-mail: drsreekarh@yahoo.com