

## TRANSPLANTE CAPILAR: INCISÃO SAGITAL VERSUS CORONAL

### *Hair transplantation: sagittal versus coronal incision*

JOSÉ CANDIDO MURICY<sup>1</sup>, MARIA ANGÉLICA MURICY<sup>2</sup>

#### RESUMO

A cirurgia da calvície evoluiu muito nos últimos anos, principalmente na técnica de confecção dos enxertos, surgindo as unidades foliculares (UFs) bem delicadas, que substituíram os enxertos maiores. Evoluiu também na técnica de determinar a incisão ideal na área receptora, que diminuiu consideravelmente com o uso de agulhas e microlâminas para comportar estas UFs menores, reduzindo a quantidade de cicatriz e fibrose desta região. O objetivo deste trabalho é descrever nossa experiência com 28 pacientes usando um novo tipo de incisão cirúrgica, chamada de *incisão coronal*, realizada no sentido horizontal, e compará-la à clássica incisão sagital, realizada no sentido vertical.

**Descritores:** Cabelo. Foliculo piloso, transplante. Alopecia, cirurgia.

#### SUMMARY

Hair restoration surgery has been developed a lot in the last few years, mainly in the field of graft preparation technique. Very delicate follicular units came out, to take the place of bigger grafts. Recipient sites also developed, decreasing in size when using needles and micro blades, resulting less scar and fibrosis in this area. The goal of this study is to describe our experience with 28 patients using a new type of incision called coronal, in the horizontal position and compare with the sagittal incision, which is made in vertical position.

**Descriptors:** Hair. Hair follicle, transplantation. Alopecia, surgery.

#### INTRODUÇÃO

A cirurgia de transplante capilar tem como objetivo conseguir um resultado estético natural, o mais próximo possível de um couro cabeludo normal. Observando este couro cabeludo normal, constatou-se que as unidades foliculares estão dispostas de duas maneiras:

- os fios podem sair através da pele por um orifício comum (Figura 1A);
- ou podem emergir lado a lado separadamente no sentido coronal (Figura 1B).

Os fios emergem através da pele em angulações diferentes, dependendo da região do couro cabeludo. Nas regiões temporais, anterior e região occipital, estas

1. Membro Titular da Sociedade Brasileira de Cirurgia Plástica; Membro da International Society of Hair Restoration Surgery; Membro Fundador da Sociedade Brasileira de Cirurgia de Restauração Capilar.
2. Membro Titular da Sociedade Brasileira de Dermatologia e da Sociedade Brasileira de Cirurgia Dermatológica; Membro da International Society of Hair Restoration Surgery; Membro da Sociedade Brasileira de Cirurgia de Restauração Capilar.

**Correspondência para:** Clínica Muricy  
Av. Presidente Getúlio Vargas, 4089 - V. Isabel - Curitiba - PR - Brasil - CEP: 80240-041 - Tel: 0xx413342-0095  
E-mail: drmuricy@clinicamuricy.com.br

Figura 1A - Unidades foliculares com os fios de cabelo emergindo de um único orifício.



Figura 1B - Duas unidades foliculares de 3 fios com os mesmos emergindo lado a lado.




Figura 2A - Lâmina cirúrgica minde com a ponta reta.

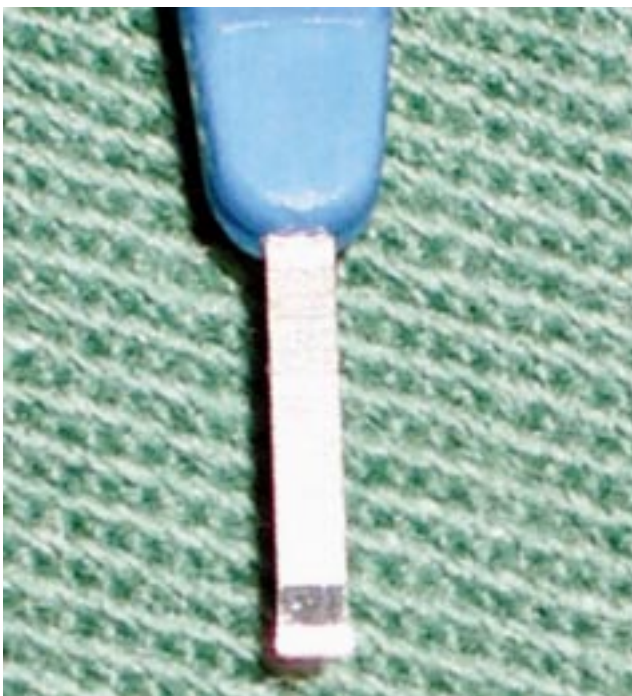
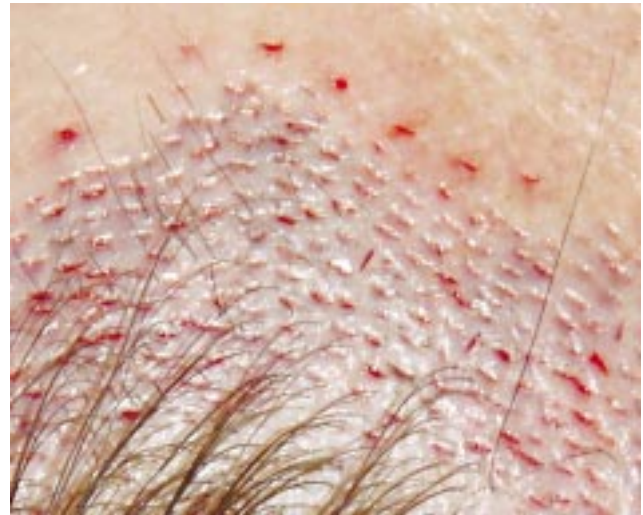
Figura 2B - Detalhe das incisões coronais.



angulações são bem agudas, aproximadamente 15°. A disposição dos fios de cabelo no couro cabeludo tem como objetivo criar um efeito de sobreposição ("efeito telha"), para maximizar a cobertura da região. Tentando mimetizar a natureza, surgiram as incisões coronais. Estas incisões são feitas no sentido horizontal ou perpendicular, usando lâminas bem delicadas de 0,7 a 1,5 mm de largura, com a ponta reta, dando origem a um orifício retangular sob a pele (Figura 2A e B).

## MÉTODO

O estudo foi realizado entre os meses de abril e julho de 2005, incluindo 28 pacientes brancos, do sexo masculino, com idades entre 25 e 51 anos, sendo que destes, quatro eram portadores de calvície masculina tipo 4, segundo a classificação de Hamilton-Norwood, nove, do tipo 5, oito, do tipo 6 e sete, do tipo 7. Nenhum deles tinha tratamento cirúrgico anterior.

Foi retirada uma elipse única da área doadora, de aproximadamente 30cm de comprimento por 1,5cm de largura na região central, e 1cm nas laterais. Foram feitas incisões coronais na linha anterior e no centímetro posterior a esta, totalizando em média 800 incisões (Figuras 3A e B). Dois pacientes tiveram 1600 incisões realizadas na linha anterior e nos 2 cm posteriores a esta linha (Figura 4). As áreas calvas posteriores foram tratadas com incisão sagital, pois todos os pacientes foram submetidos à megassessão (Figura 5), totalizando de 2850 a 3500 unidades foliculares no tempo cirúrgico realizado.

Figura 3A - Linha anterior e centímetro posterior a esta confeccionadas com incisões coronais.

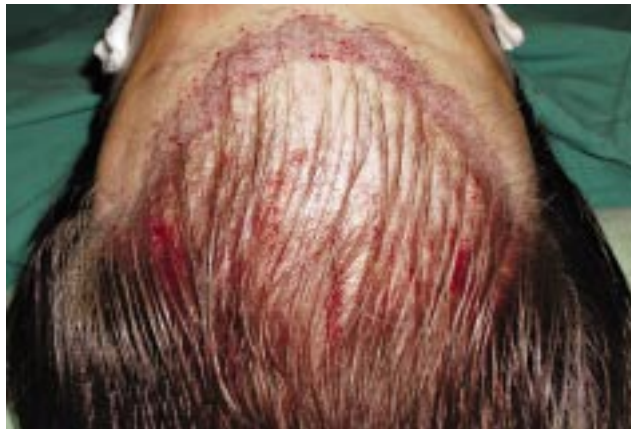

Figura 6A - Detalhe de incisões coronais com as unidades foliculares colocadas.

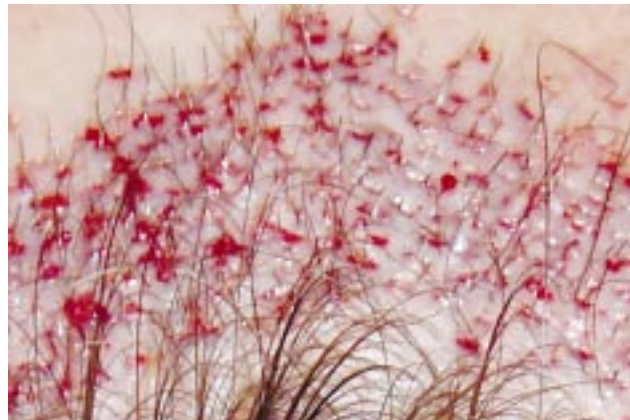


Figura 3B - Detalhe de região anterior com incisões coronais.

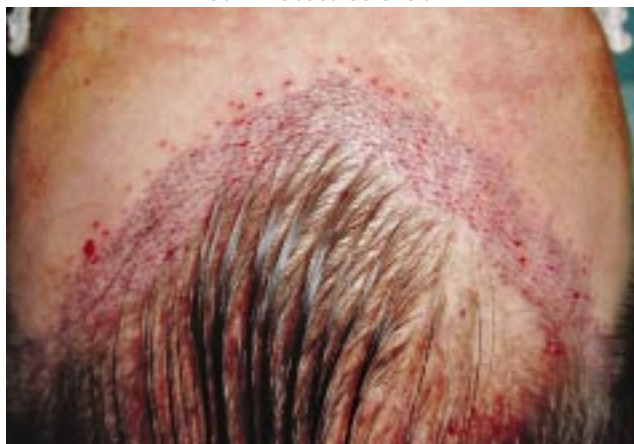

Figura 6B - Detalhe de incisões coronais com as unidades foliculares colocadas.

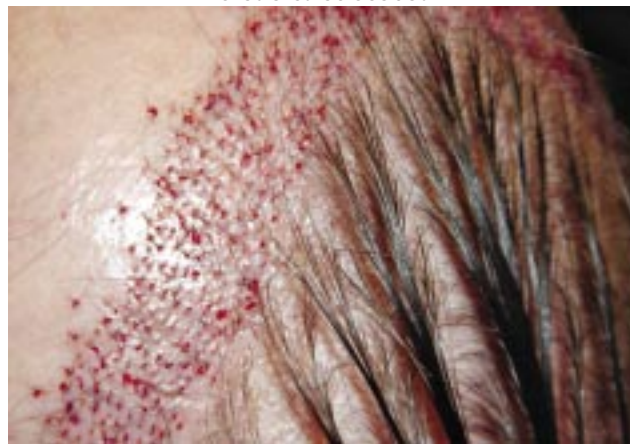
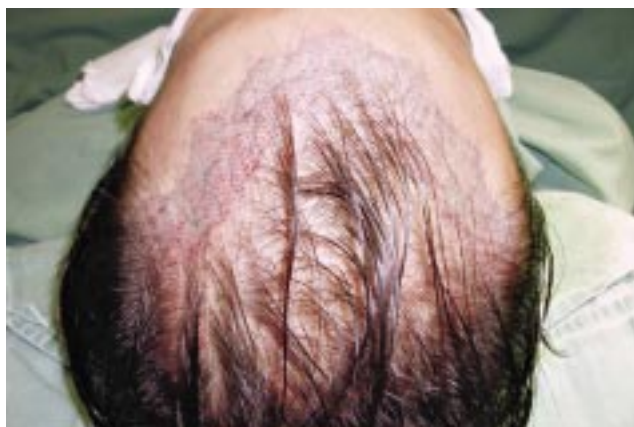
Figura 4 - Linha anterior e 2cm posteriores confeccionados com incisões coronais.



Todas as unidades foliculares foram confeccionadas utilizando microscópio Mantis e introduzidas nas incisões com o auxílio de lupas de aumento.

Os pacientes foram fotografados no pré-operatório, com 4 a 6 meses de pós-operatório e 9 a 10 meses de pós-operatório para verificar os resultados.

## RESULTADOS

Dos 28 pacientes estudados, todos retornaram para avaliação pós-operatória. Observamos um leve eritema pós-operatório em região tratada com incisão coronal em três pacientes, que persistiu por três meses com regressão espontânea. Todos os pacientes ficaram extremamente satisfeitos e definiram o resultado cirúrgico como excelente e natural (Figuras 6 a 13).

## DISCUSSÃO

A incisão coronal tem como vantagens:

- Manter a unidade folicular na posição e angulação corretas (Figura 12A e B);
- Permitir a realização de incisões com microlâminas de 1.0mm ou menos, com preciso controle da angulação (15°);
- Gerar um aspecto de maior densidade visto de frente ("efeito telha");
- Mimetizar o couro cabeludo normal onde, nas UFs maiores, os fios nascem lado a lado no sentido coronal;
- Ser a melhor incisão para tratamento de região temporal, costeleta, sobrancelha, bigode, as quais requerem uma angulação de 15°;
- Ser muito bem indicada nos pacientes com cabelos grossos e escuros, que apresentam um grande contraste com a pele;
- Haver menos extrusão dos enxertos (efeito "popping");
- Permitir um controle preciso do tamanho das incisões, pois incisões menores que 2,5mm não geram cicatrizes maiores por lesão das linhas de Langer.

Para se evitar necrose tecidual e ter segurança no uso da incisão coronal, recomenda-se o uso de lâminas com pontas retangulares ("Chisel") e ajuste de profundidade, criando a incisão ideal; certificar-se de que a profundidade máxima atingida será de 0.4 a 0.5mm, ou seja, em nível de tecido celular subcutâneo, pois a incisão muito profunda pode gerar lesão vascular do plexo subdérmico e necrose tecidual.

Deve-se observar, também, a relação entre o tamanho das UFs e o da incisão:

- Para UF de 1 fio = lâmina de 0.9 a 1.1mm;
- Para UF de 2 a 3 fios = lâmina de 1.2 a 1.4mm;
- Para UFs maiores = lâmina de 1.5mm;
- Não se recomenda o uso de lâminas >1.8mm.

É importante salientar que esta técnica requer maior concentração, maior tempo de treinamento e adaptação das técnicas auxiliares, somente deve ser usada para incisões pequenas, menores do que 1.8 mm; há possibilidade do uso de agulhas, e pode ocorrer um eritema na região tratada, que persiste por dois a três meses do pós-operatório, regredindo espontaneamente.

## CONCLUSÃO

O resultado estético obtido com a incisão coronal é superior à incisão sagital, no que diz respeito à angulação dos fios e à naturalidade de linha e região anterior. Todos os pacientes e os cirurgiões ficaram muito satisfeitos com o aspecto final obtido. Atualmente, partilhamos da conclusão que o ideal é a mescla dos tipos de incisão, confeccionando as três ou quatro primeiras linhas anteriores com incisão coronal e o restante da área calva com a tradicional incisão sagital. Esta metodologia gera resultados naturais, sem prolongar a duração da cirurgia.

Figura 5 - Megassessão de 3300 unidades foliculares.

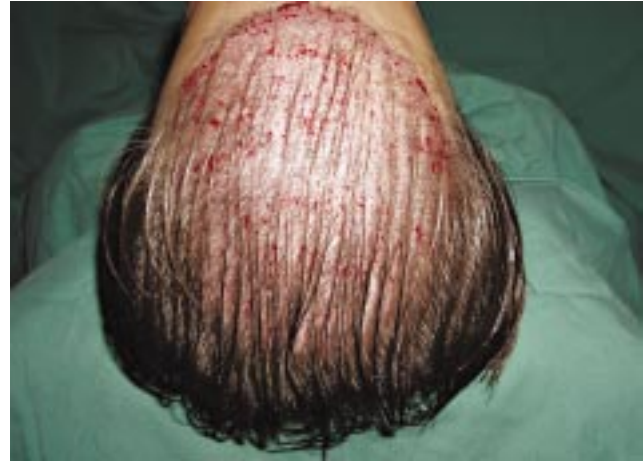

Figura 7 - Paciente 1, detalhe de região anterior em pré e com 9 meses de pós-operatório. Observar densidade e direcionamento dos fios.

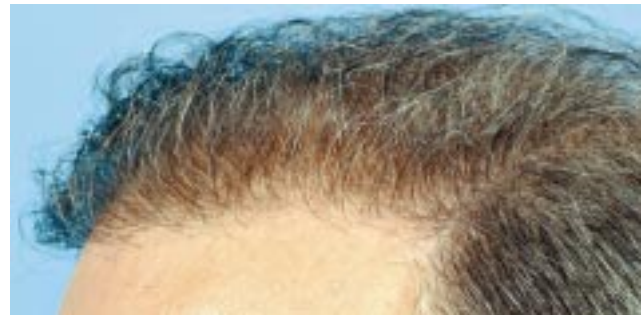
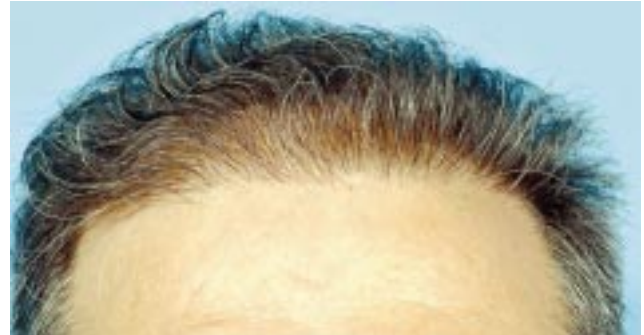
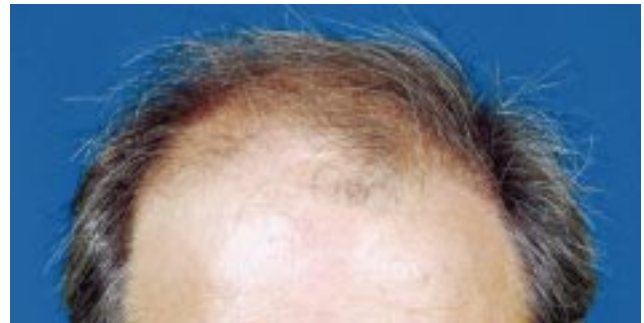Figura 8 - Paciente 2, detalhe de região anterior de pré-operatório e 8 meses de pós-operatório.

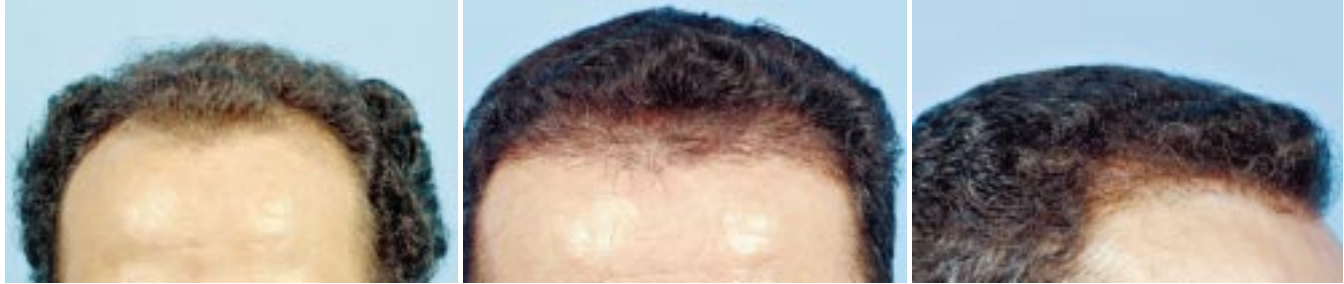

Figura 9 - Paciente 3, detalhe de região anterior em pré-operatório e 10 meses de pós-operatório. Após 1550 incisões coronais.

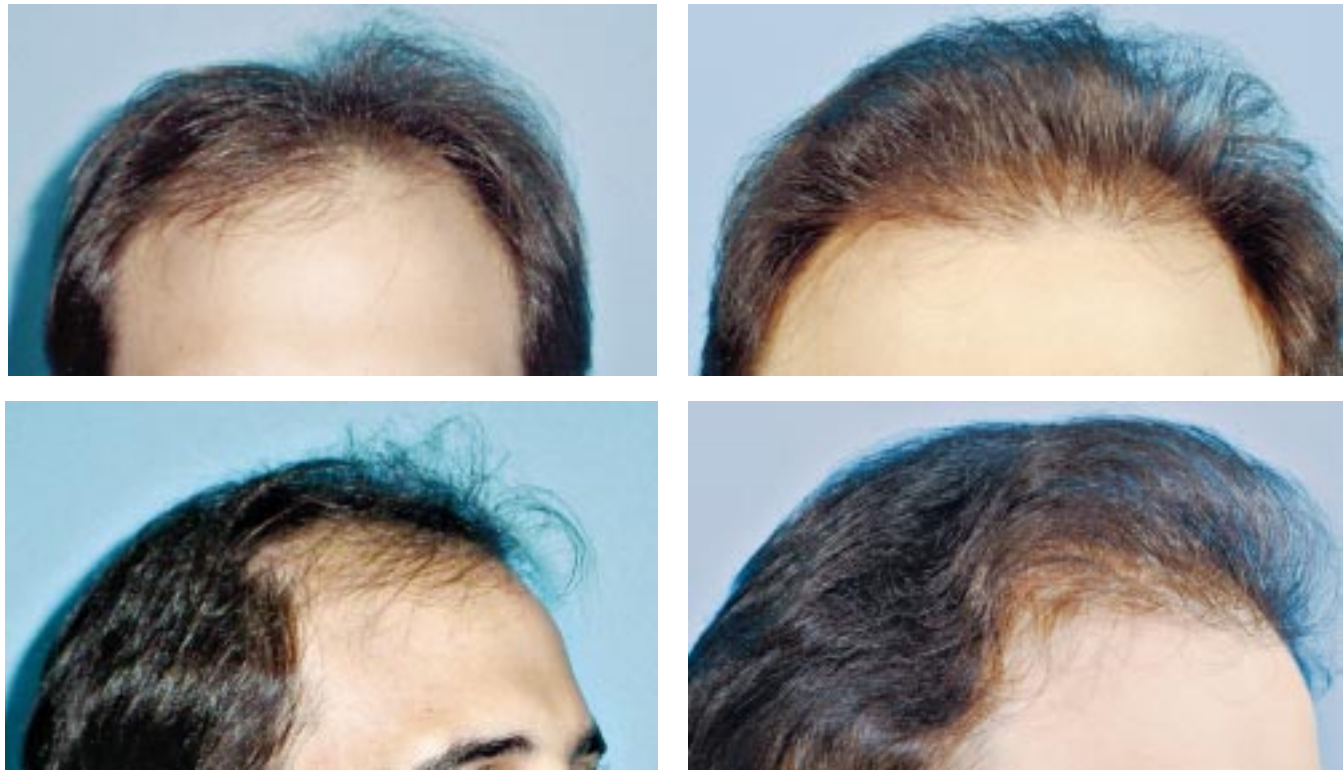

Figura 10 - Paciente 4, detalhe de região anterior de pré-operatório e 6 meses de pós-operatório.

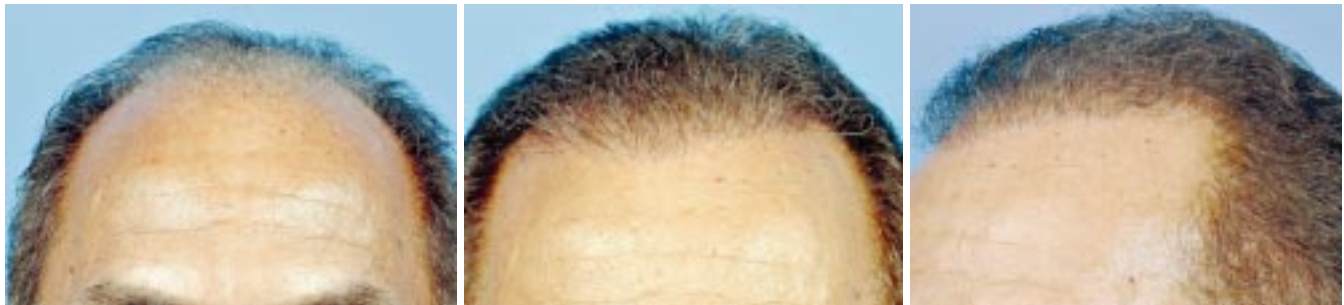

Figura 11 - Paciente 5, detalhe de região anterior de pré-operatório e 8 meses de pós-operatório.

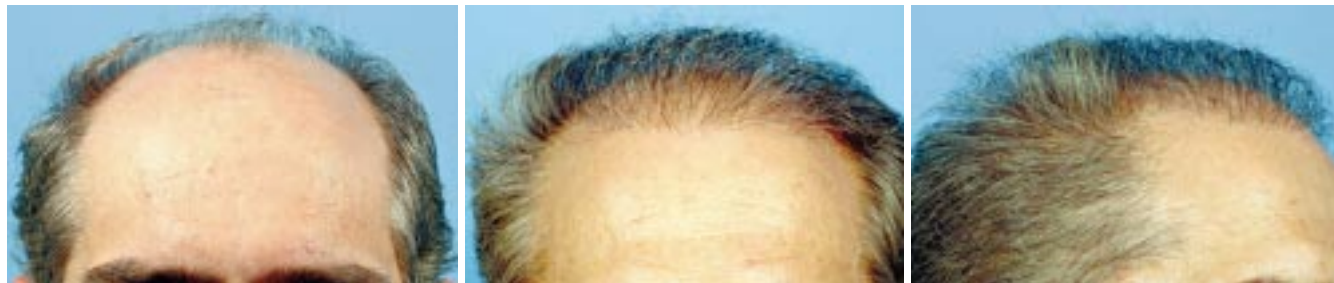

Figura 12 - Paciente 6, detalhe de região anterior em pré-operatório e 8 meses de pós-operatório.

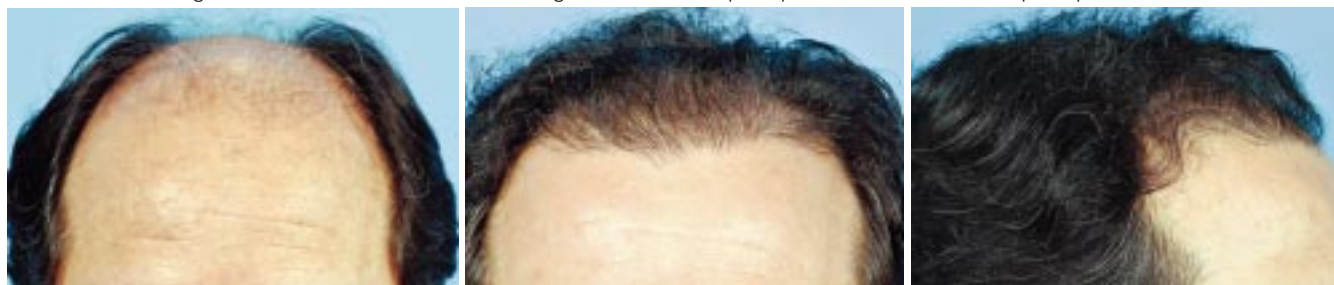
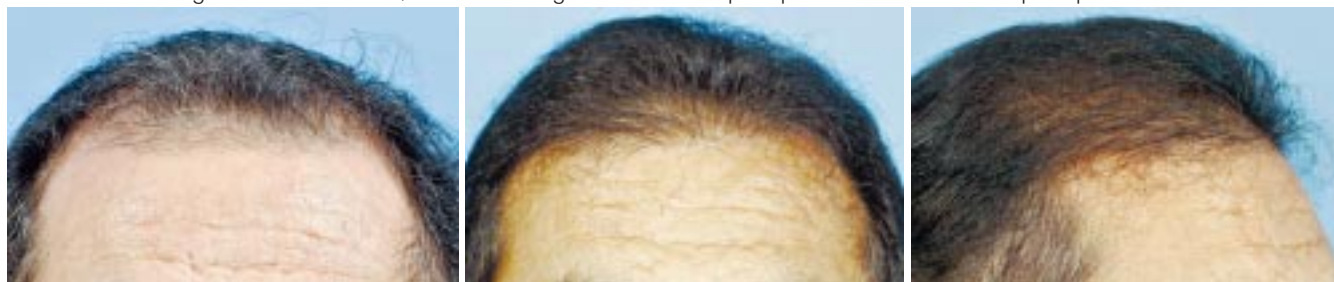
Figura 13 - Paciente 7, detalhe de região anterior em pré-operatório e 8 meses de pós-operatório.



## REFERÊNCIAS BIBLIOGRÁFICAS

1. Wong J. Sagittal vs coronal slits in the coronal corner. Forum 2002;12(2).
2. Wolf BR. Incisions: coronal vs sagittal. Forum 2002;12(2).
3. Martinick JH. Coronal versus sagittal angled grafting. Forum 2003;13(2).
4. Wong J. Lateral, dense, mega - is this the future? Forum 2005;15(1).
5. Leonard RT Jr. Pearls of wisdom (Do you prefer to use recipient slits that are perpendicular (coronal) or parallel (sagittal) to the angulation of growing hair in the area? Why? If you use both, do you prefer one over the other? Do you find better results with one or the other? Better growth?) Forum 2006;16(1).
6. Hasson V. The coronal incision recipient site. In: Unger W, Shapiro R, eds. Hair transplantation. 4<sup>th</sup> ed. New York: Marcel Dekker;2004. p.898-901.