

# Redução da região frontal com incisão pré-capilar: relato de experiência e indicações

*Forehead reduction using precapillary incision: experience report and indications*

JOSÉ NAVA RODRIGUES NETO<sup>1</sup>  
DIOGO BORGES PEDROSO<sup>2</sup>  
FLÁVIA ROBERTA PAES  
VASCONCELOS<sup>3</sup>  
RICARDO CINTRA JÚNIOR<sup>2</sup>  
MARINA DE SOUZA  
BORGATTO<sup>2</sup>  
JOÃO PEDRO PONTES CÂMARA  
FILHO<sup>2</sup>

## RESUMO

**Introdução:** A testa longa pode dar uma aparência menos atraente, desproporcional e caracterizar o envelhecimento. O objetivo deste trabalho é demonstrar a experiência dos autores na redução da região frontal com incisão pré-capilar e reforçar as indicações desse procedimento. **Método:** Foram estudados, retrospectivamente, pacientes submetidos a redução da região frontal por incisão pré-capilar, no período de 2005 a 2011. As indicações para incisão anterior na linha do cabelo foram ptose da sobrancelha, em pacientes que possuíam cabelos frontais finos e escassos, testa longa congênita ou enrugamento amplo de testa. **Resultados:** A incisão pré-capilar foi realizada em 31 pacientes, com acompanhamento médio de 1,5 ano. Não houve problemas relacionados à vascularização do retalho. Todos os pacientes relataram parestesia temporária, com recuperação em até 1 ano. Três pacientes apresentaram seromas no pós-operatório, tratados com punção. Todos os pacientes relataram que os benefícios da redução da linha do cabelo ultrapassaram as desvantagens de uma cicatriz possivelmente mais visível. **Conclusões:** O procedimento de ritidectomia frontal com incisão pré-capilar é indicado para pacientes com cabelos frontais finos e escassos, com enrugamento amplo da testa ou com testa longa congênita/senil e que desejem reduzi-la.

**Descritores:** Testa/cirurgia. Ritidoplastia. Rejuvenescimento.

## ABSTRACT

**Background:** A long forehead can give a less attractive and disproportionate appearance. It may also indicate aging. The objective of this study is to show the experience of the authors in forehead reduction using precapillary incision and to support the indications for this procedure. **Methods:** Patients who underwent precapillary incision for forehead reduction between 2005 and 2011 were retrospectively analyzed. The indications for an anterior hairline incision were eyebrow ptosis in patients with thin and sparse frontal hair, congenital long forehead, or extensive forehead wrinkles. **Results:** Precapillary incision was performed in 31 patients, who were followed up for an average of 1.5 years. No problems related to flap vascularization were detected. All patients reported temporary paresthesia, from which they recovered within 1 year. Three patients presented seromas during the postoperative period and were treated using puncturing. All patients reported that the benefits of altering the hairline were greater than the disadvantages of a possibly more visible scar. **Conclusions:** Frontal rhytidectomy using precapillary incision is recommended in patients who wish to correct thin and sparse frontal hair, extensive forehead wrinkles, or congenital/senile long forehead.

**Keywords:** Forehead/surgery. Rhytidoplasty. Rejuvenation.

Trabalho realizado no  
Serviço de Cirurgia Plástica do  
Hospital Daher Lago Sul,  
Brasília, DF, Brasil.

Artigo submetido pelo SGP  
(Sistema de Gestão de  
Publicações) da RBCP.

Artigo recebido: 31/3/2012  
Artigo aceito: 6/5/2012

1. Preceptor do Serviço de Cirurgia Plástica do Hospital Daher Lago Sul, membro titular da Sociedade Brasileira de Cirurgia Plástica (SBCP), Brasília, DF, Brasil.
2. Especialista em Cirurgia Geral, membro aspirante da SBCP, médico residente do Serviço de Cirurgia Plástica do Hospital Daher Lago Sul, Brasília, DF, Brasil.
3. Preceptora do Serviço de Cirurgia Plástica do Hospital Daher Lago Sul e do Hospital das Forças Armadas, membro titular da SBCP, Brasília, DF, Brasil.

## INTRODUÇÃO

Em 1926, Hunt<sup>1</sup> reportou uma incisão anterior na linha do cabelo com retirada de pele para corrigir rugas na testa. Em 1961, Pangman & Wallace<sup>2</sup> utilizaram a mesma abordagem para a remoção de rugas na testa e correção de ptose de sobrançelha. Em 1965, Uchida<sup>3</sup> reportou a utilização de abordagem anterior na linha do cabelo, com isolamento galeal e subcutâneo do músculo frontal. A porção superior com pele foi ressecada e a porção inferior do músculo frontal, suturada na aba da pele. Em 1973, Rees & Wood-Smith<sup>4</sup> alertaram quanto a possível comprometimento circulatório e perda de cabelo associados à dissecação subcutânea quando utilizada abordagem coronal. Em 1989, Connell et al.<sup>5</sup> advogaram a incisão anterior quebrada na linha do cabelo, com dissecação subgaleal. Esses autores também reforçaram a necessidade de fechamento metuculoso em camadas, para obtenção de bons resultados.

As proporções normais e as principais unidades estéticas da face já foram definidas e são empregadas para avaliar o tamanho da testa, esse segmento que se estende desde a glabella até a implantação capilar frontal<sup>6-8</sup> (Figuras 1 e 2). A testa longa pode conferir aparência menos atraente, desproporcional e caracterizar o envelhecimento.

Até 1990, a maioria dos relatos de ritidectomia da testa detalhava o uso de incisão coronal, com dissecação subgaleal ou subcutânea<sup>6</sup>. Durante as décadas de 1980 e 1990, as inovações em abordagens endoscópicas, que revolucionaram a ortopedia, a cirurgia geral e a ginecologia, alcançaram a cirurgia plástica, principalmente no tratamento da região frontal<sup>9,10</sup>.

No entanto, as incisões coronais ou as técnicas endoscópicas elevam a linha anterior do cabelo, sendo, em parte, o motivo pelo qual muitos cirurgiões não recomendam esses procedimentos rotineiramente<sup>11,12</sup>. Essas abordagens são

desaconselhadas em pacientes que apresentem cabelos frontais finos e escassos, testa longa congênita/senil ou enrugamento amplo de testa<sup>6,9-18</sup>.

O objetivo deste trabalho é demonstrar a experiência do autor sênior na redução da região frontal com incisão pré-capilar e reforçar as indicações.

## MÉTODO

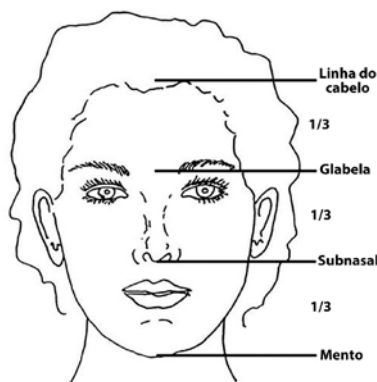
Trata-se de estudo descritivo retrospectivo, por meio da análise de prontuários de pacientes submetidos a ritidectomias faciais com redução da região frontal por incisão pré-capilar, no período de 2005 a 2011.

Os pacientes com queixa de ptose de sobrançelha e testa longa foram divididos em 3 grupos, com base no comprimento da testa: pacientes com ptose de sobrançelha e alongamento suave da testa; pacientes com alongamento moderado; e pacientes com alongamento grave da testa, candidatos a encurtamento da testa com incisão pré-capilar.

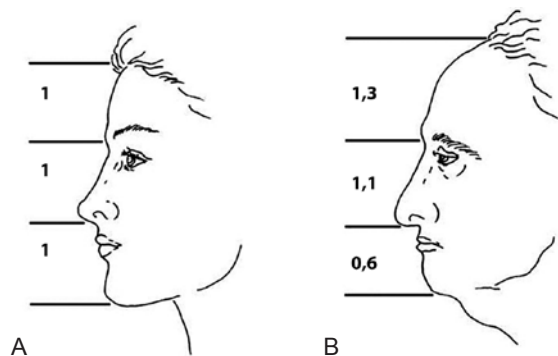
As indicações primárias para incisão anterior na linha do cabelo são ptose de sobrançelha em pacientes que possuam cabelos frontais finos e escassos, testa longa congênita ou enrugamento amplo de testa. Outra indicação é o interesse manifesto do paciente pela técnica. Caso contrário, comumente utiliza-se a abordagem coronal, para buscar rejuvenescimento facial superior.

### Técnica

Os pacientes foram examinados na posição ortostática, para determinar grau de ptose das sobrançelhas e planejar a extensão da redução almejada da testa. As operações foram realizadas sob anestesia geral e comumente associadas a outros procedimentos estéticos. A incisão quebrada foi marcada na linha anterior do cabelo, imediatamente atrás da junção do cabelo com a testa (Figura 3).



**Figura 1** – Para um rosto proporcional, a altura da testa deve corresponder a um terço da altura facial total. (Reproduzido de Marten<sup>17</sup>.)



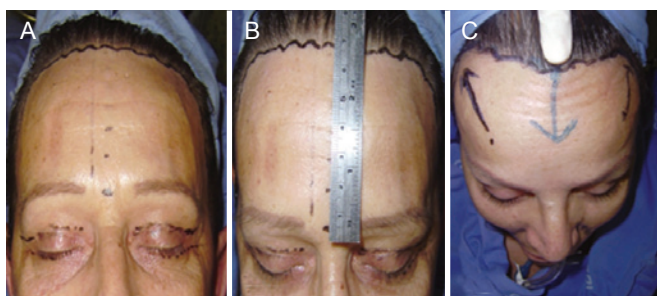
**Figura 2** – Desproporção facial e envelhecimento. Em A, o rosto jovem é dividido em três partes iguais. Em B, no rosto envelhecido, o terço superior da face (testa) é geralmente maior que os segmentos medial e inferior. (Reproduzido de Marten<sup>17</sup>.)

Infiltração local com solução fisiológica 0,9% e epinefrina na proporção 1:200.000 foi realizada no sítio de incisão e na área a ser dissecada. Após início do efeito da epinefrina, uma incisão subgaleal foi realizada seguindo as marcações da pele e a disposição dos folículos de cabelo<sup>19</sup> (Figura 4).

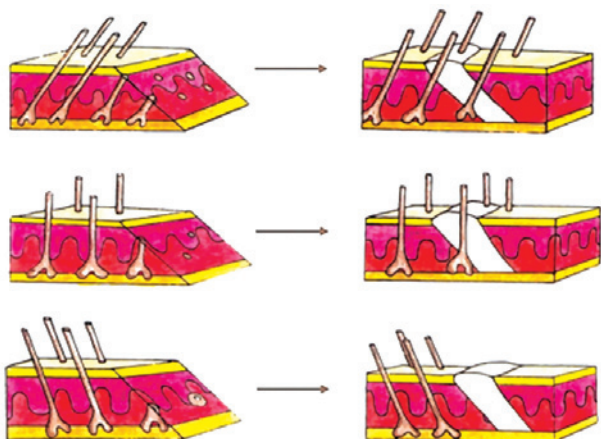
Dissecção cuidadosa foi realizada com tesoura, para separar da pele os septos fortemente aderidos do músculo frontal (Figura 5). Após acesso, o plano subgaleal foi facilmente dissecado. O manuseio atraumático do tecido é obrigatório, para evitar comprometimento vascular. A dissecção foi ampliada até o rebordo supraorbital bilateral, podendo ser estendida para o dorso nasal, se necessário. O couro cabeludo foi dissecado até a região parietoccipital, de forma a avançar com facilidade o retalho. Nesse momento, existe fácil acesso aos músculos frontal, corrugadores e prócero, sendo possível seccioná-los facilmente, caso seja necessário (Figura 6). O nervo supratrocLEAR e as veias estão localizados nessa região, devendo-se agir cautelosamente para evitar lesões inadvertidas. A hemostasia foi obtida e a região irrigada, com posterior reposicionamento do retalho. A pele

excedente foi marcada e removida gradualmente, para evitar tensão excessiva sobre a cicatriz (Figura 7). A sutura por planos foi realizada com mononáilon 4-0 e 5-0.

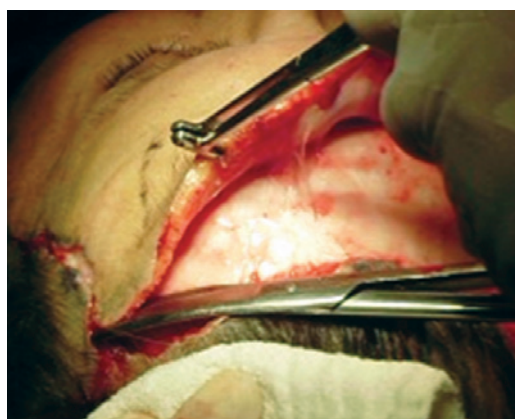A quantidade de pele incisada para elevação da sobrancelha variou. Não foram utilizados drenos, entretanto foi aplicado curativo compressivo com coxim. Água quente ou gelo podem causar injúrias no tecido dormente; assim, para prevenir possíveis complicações, foram fornecidas



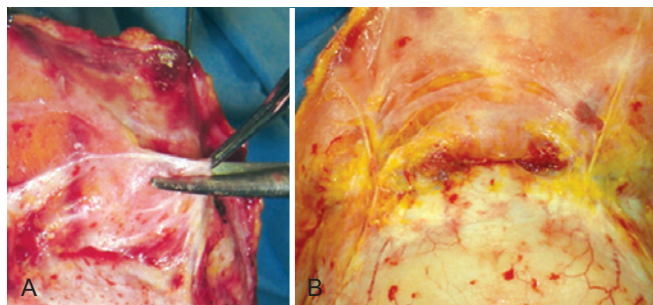
**Figura 3** – Em A, marcação quebrada pré-capilar. Em B, mensuração do tamanho da testa. Em C, vertente de avanço do retalho.



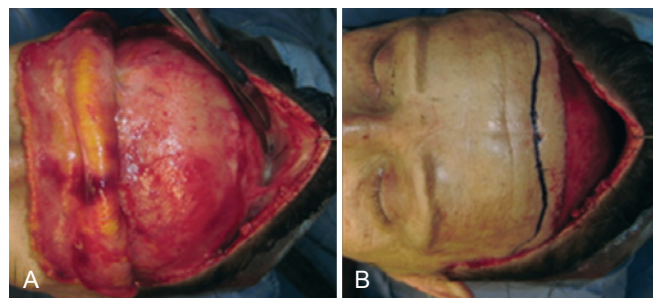
**Figura 4** – Efeito da orientação do folículo piloso na visibilidade de uma cicatriz com incisão biselada. (Reproduzido de Mowlavi et al.<sup>19</sup>.)



**Figura 5** – Dissecção cuidadosa do retalho frontal.



**Figura 6** – Em A, secção parcelada do músculo frontal. Em B, aspecto final após secção dos músculos frontal, corrugadores e prócero, com preservação do feixe vasculonervoso supratrocLEAR.



**Figura 7** – Em A, retalho frontal rebatido e detalhe da dissecção subgaleal parietoccipital. Em B, marcação do excedente cutâneo após avanço dos retalhos.



orientações específicas aos pacientes. Os pontos foram retirados entre 7 dias e 10 dias após a operação.

## RESULTADOS

A incisão pré-capilar foi feita em 31 pacientes, sendo 30 mulheres e 1 homem.

Os pacientes foram acompanhados no pós-operatório por um período variando de 3 meses a 5 anos, com média de 1,5 ano.

Paciente com queixas de testa alongada foi submetida a procedimento de ritidectomia secundária, realizado 3 anos após o tratamento dos terços médio e inferior.

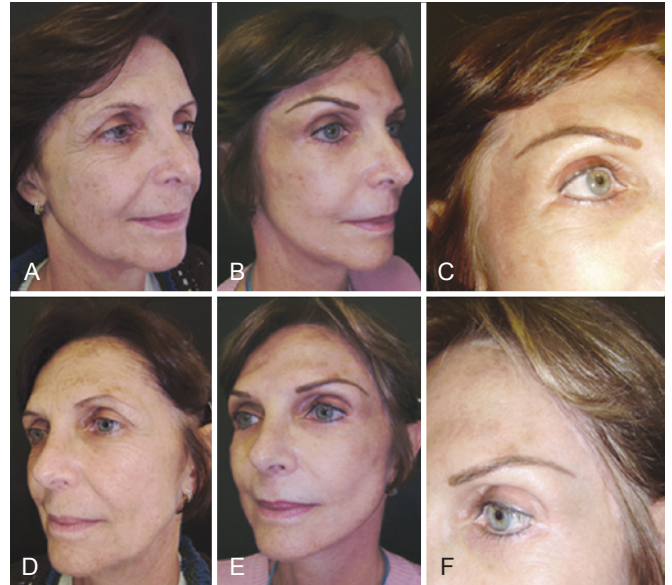Nenhum paciente deste estudo apresentou problemas com vascularização do retalho. Não foram observados hematomas, cicatrizes hipertróficas, lesões do nervo facial, alopecias ou infecções.

Todos os pacientes relataram parestesia temporária, dos quais 87% apresentaram recuperação sensorial em 6 meses e 100%, em 1 ano. Três (9,67%) pacientes apresentaram seromas no pós-operatório, tratados com punção. Todos os pacientes relataram que os benefícios da redução da linha do cabelo ultrapassaram as desvantagens de uma cicatriz possivelmente mais visível (Figuras 8 e 9).

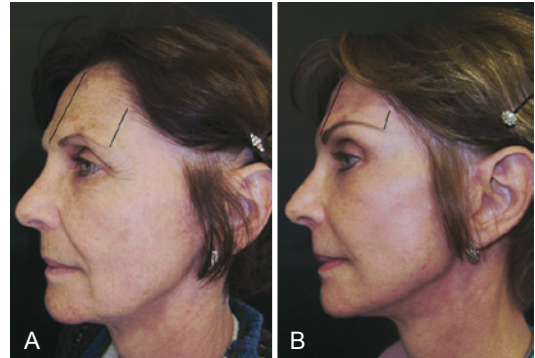## DISCUSSÃO

Procedimentos mínimos de *lifting* da testa são reportados desde 1926. Esses procedimentos são similares ao *minilift* ou ritidectomia precoce, nos quais pequenas elipses de pele são ressecadas com pequena ou nenhuma morbidade. Atualmente, existe melhor entendimento da unidade estética periorbital e da anatomia funcional dos grupos musculares dessa região, que, com o passar do tempo, sofrem com o acúmulo da ação desses músculos e geram rugas dinâmicas e estáticas. As rugas dinâmicas são adequadamente tratadas e suavizadas com o emprego da toxina botulínica, porém é consenso que rugas estáticas carecem de outras terapias, como preenchimentos e procedimento cirúrgico, seja endoscópico ou aberto convencional.

Para otimizar os resultados, é necessária abordagem individualizada. Assim, em pacientes com padrão de cabelo normal e linha anterior de inserção capilar baixa, a técnica endoscópica ou a incisão bicoronal proporcionam melhor resultado estético. Contrariamente, em pacientes com linha de inserção capilar anterior alta (testa longa), enrugamento extenso ou pele muito fina, a melhor indicação é a incisão pré-capilar<sup>6,9-18</sup>. Em nossa experiência com esse tipo de procedimento, realizamos descolamento amplo subgaleal, para avanço dos retalhos da testa e do couro cabeludo, sem registro de casos de alopecia ou necrose de retalhos, não sendo necessária galeotomia ou fixação rígida (parafusos) do



**Figura 8** – Em A e D, respectivamente, perfis direito e esquerdo no pré-operatório. Em B e E, respectivamente, perfis direito e esquerdo aos 6 meses de pós-operatório. Em C e F, detalhe da cicatriz pré-capilar estética, facilmente disfarçada pelo cabelo.



**Figura 9** – Em A, vista de perfil no pré-operatório. Em B, vista de perfil aos 6 meses de pós-operatório. Atentar para as marcações demonstrando redução do comprimento da testa e elevação da sobrancelha.

retalho, conforme descrito por outros autores<sup>15,17</sup>. Ressalta-se a necessidade de orientar os pacientes fumantes a cessar o hábito 30 dias antes do procedimento e no pós-operatório.

Os resultados obtidos com a técnica endoscópica nos primeiros 10 anos da experiência foram bons, mas séries publicadas sugeriram curva de aprendizagem e recorrência precoce de ptose, o que desmotivou muitos cirurgiões<sup>9</sup>. Todavia, os recentes avanços nos métodos de fixação levaram a resultados mais duradouros e melhor aceitação da técnica, sendo na atualidade vista por muitos cirurgiões como a melhor opção para tratamento da região frontal, por proporcionar a

correção da ptose de sobrancelha e o tratamento muscular periorbital e frontal, com boa visibilização durante o procedimento e morbidade mínima<sup>10-12</sup>.

Em muitas instituições, a técnica endoscópica passou a ser o procedimento mais realizado e, com isso, a técnica aberta convencional assumiu o papel do desconhecido, criando certos estereótipos que não podem substituir o conhecimento e a experiência preexistentes.

A afirmativa de que as técnicas abertas impõem “numerosas dificuldades”, com pobre aceitação do paciente e elevada morbidade, é observada com frequência na literatura. Na realidade, a maioria dos cirurgiões experientes com a técnica aberta convencional relata a satisfação do paciente e taxas de complicações comparáveis ou inferiores às da série endoscópica<sup>7,18</sup>.

Em mãos experientes, as abordagens abertas exigem pouco equipamento especial, proporcionam resultados duradouros e, para muitos pacientes, os benefícios de redução da testa, com abaixamento da linha de implantação do cabelo, superando as desvantagens da posição anteriorizada e da possibilidade de cicatriz mais visível.

## CONCLUSÕES

O procedimento de ritidectomia frontal, com incisão pré-capilar, é bem indicado para pacientes com cabelos frontais finos e escassos, com enrugamento amplo da testa ou com testa longa congênita/senil e que desejem reduzi-la e o *lifting* frontal é indicado.

A técnica de redução da região frontal com incisão pré-capilar é segura, permite fácil elevação da sobrancelha, com fechamento livre de tensão, cicatrizes aceitáveis e proporciona bom acesso aos músculos subjacentes para tratamento. O sucesso obtido com essa abordagem permite aos autores recomendá-la com segurança a pacientes selecionados.

## REFERÊNCIAS

- Hunt HL. Plastic surgery of the head, face, and neck. Philadelphia: Lea & Febiger; 1926.
- Pangman WJ 2<sup>nd</sup>, Wallace RM. Cosmetic surgery of the face and neck. *Plast Reconstr Surg*. 1961;27:544-50.
- Uchida JI. A method of frontal rhytidectomy. *Plast Reconstr Surg*. 1965; 35:218-22.
- Rees TD, Wood-Smith D. Cosmetic facial surgery. Philadelphia: WB Saunders; 1973.
- Connell BF, Lambros VS, Neurohr GH. The forehead lift: techniques to avoid complications and produce optimal results. *Aesthetic Plast Surg*. 1989;13(4):217-37.
- Guyuron B, Davies B. Subcutaneous anterior hairline forehead rhytidectomy. *Aesthetic Plast Surg*. 1988;12(2):77-83.
- Farkas LJ, Kolar JC. Anthropometrics and art in the aesthetics of women's faces. *Clin Plast Surg*. 1987;14(4):599-616.
- Powell H, Humphreys B. Proportions of the aesthetic face. New York: Thieme-Stratton; 1984.
- Chiu ES, Baker DC. Endoscopic brow lift: a retrospective review of 628 consecutive cases over 5 years. *Plast Reconstr Surg*. 2003;112(2):628-33.
- Chadwell JB, Mangat DS. The endoscopic forehead-lift. *Facial Plast Surg Clin North Am*. 2006;14(3):195-201.
- Dayan SH, Perkins SW, Vartarian AJ, Wiesman IM. The forehead lift: endoscopic versus coronal approaches. *Aesthetic Plast Surg*. 2001;25(1):35-9.
- Puig CM, LaFerriere KA. A retrospective comparison of open and endoscopic brow-lifts. *Arch Facial Plast Surg*. 2002;4(4):221-5.
- de la Torre JI, Paulsen SM, Decordier B, Al-Hakeem MS, Vasconez LO. Secondary endoscopic forehead lift in patients with previous coronal brow lift. *Ann Plast Surg*. 2005;54(3):251-5.
- Cilento MD, Johnson CM Jr. The case for open forehead rejuvenation: a review of 1004 procedures. *Arch Facial Plast Surg*. 2009;11(1):13-7.
- Guyuron B, Behmand RA, Green R. Shortening of the long forehead. *Plast Reconstr Surg*. 1999;103(1):218-23.
- Guyuron B, Rowe DJ. How to make a long forehead more aesthetic. *Aesthet Surg J*. 2008;28(1):46-50.
- Marten TJ. Hairline lowering during foreheadplasty. *Plast Reconstr Surg*. 1999;103(1):224-36.
- De Cordier BC, de la Torre JI, Al-Hakeem MS, Rosenberg LZ, Gardner PM, Costa-Ferreira A, et al. Endoscopic forehead lift: review of technique, cases, and complications. *Plast Reconstr Surg*. 2002;110(6):1558-68.
- Mowlavi A, Majzoub RK, Cooney DS, Wilhelmi BJ, Guyuron B. Follicular anatomy of the anterior temporal hairline and implications for rhytidectomy. *Plast Reconstr Surg*. 2007;119(6):1891-5.

### Correspondência para:

José Nava Rodrigues Neto  
Hospital Daher – Lago Sul, SHIS, QI 7 – cj. F – Brasília, DF, Brasil – CEP 71615-570  
E-mail: navarodhot@yahoo.com.br