

Retalho fasciocutâneo toracodorsal no tratamento cirúrgico da hidradenite supurativa: relato de caso e revisão de literatura

Thoracodorsal fasciocutaneous flap in the treatment of hidradenitis suppurativa: a case report and literature review

JANETE CLÍVEA ELEUTÉRIO
DE OLIVEIRA TEIXEIRA¹
AFONSO DE SOUZA
RIBEIRO FILHO²
OSCAR COSTA DE CASTRO³

RESUMO

A hidradenite supurativa, também conhecida como doença de Verneuil, é uma inflamação crônica e recorrente das glândulas apócrinas, sem etiologia conhecida, que evolui frequentemente com saída de secreção purulenta, formação de fistulas, cicatrizes inestéticas e retráteis, podendo acometer região inguinal, axilar, aréolas mamárias e umbigo. Neste trabalho, é apresentado um caso grave de doença de Verneuil em região axilar, em que foi realizada exérese da lesão e reconstrução com retalho fasciocutâneo toracodorsal bilateral como uma opção de reconstrução da região axilar, com boa resolubilidade e resultado estético.

Descritores: Glândulas apócrinas. Hidradenite. Axila.

ABSTRACT

Hidradenitis suppurativa also known as Verneuil's disease is a chronic inflammatory and recurrent disease that occurs in the apocrine glands. It results in recurrent abscesses with purulent secretion, fistulae formation, unaesthetic and retractable scars. The most common sites involved include the axilla, inguinoperineal regions, nipple-areolar complex, and umbilicus. Here, we report a case of severe Verneuil's disease of the axillary region managed with wide excision surgery, and thoracodorsal fasciocutaneous flap and bilateral coverage. This method provides good results for reconstruction of the axillary region.

Keywords: Apocrine glands. Hidradenitis. Axilla.

Trabalho realizado no Serviço de Cirurgia Plástica do Hospital Geral de Fortaleza, Fortaleza, CE, Brasil.

Artigo submetido pelo SGP (Sistema de Gestão de Publicações) da RBCP.

Artigo recebido: 6/4/2010
Artigo aceito: 18/10/2010

INTRODUÇÃO

A hidradenite supurativa é uma inflamação crônica da pele e tecido celular subcutâneo proveniente das glândulas apócrinas, recorrente, supurativa, com descarga mucopurulenta, trajetos fistulosos, cicatrizes inestéticas e retrações cicatriciais¹⁻³. Essa doença foi descrita, em 1864, por Verneuil, cirurgião que identificou o envolvimento das glândulas de suor na fisiopatologia da doença, existente exclusivamente nas axilas, nas regiões inguinogluteoperineal e submamária e no umbigo, descrição essa que rendeu a homenagem a seu nome como doença de Verneuil, como ficou conhecida por

muito tempo^{2,3}. Em 1922, Schiefferdecker separou as glândulas de suor em écrinas e apócrinas e identificou a doença nas glândulas apócrinas, quando então passou a ser chamada de hidradenite supurativa⁴.

A etiologia não é totalmente conhecida, mas é sabido que alguns fatores são predisponentes, como diabetes, fumo, imunocomprometimento e uso de roupas apertadas^{3,4}.

A doença de Verneuil acomete principalmente mulheres, brancas, na terceira década de vida. Como a doença acomete as glândulas apócrinas, ela só se manifesta após a puberdade, momento em que essas glândulas se desenvolvem. Nas mulheres, o acometimento axilar, submamário e inguinal é

1. Membro aspirante em treinamento da Sociedade Brasileira de Cirurgia Plástica (SBCP), médica residente do Serviço de Cirurgia Plástica do Hospital Geral de Fortaleza, Fortaleza, CE, Brasil.
2. Membro titular da SBCP, preceptor da Residência Médica em Cirurgia Plástica do Hospital Geral de Fortaleza, Fortaleza, CE, Brasil.
3. Membro titular da SBCP, chefe de clínica e regente do Serviço de Cirurgia Plástica do Hospital Geral de Fortaleza, Fortaleza, CE, Brasil.

predominante, enquanto em homens é mais comum o acometimento perineal⁴.

O presente trabalho relata um caso de paciente do sexo masculino com lesão axilar bilateral por hidradenite supurativa grave, com várias recorrências, bem como o tratamento com exérese cirúrgica alargada e reconstrução local.

RELATO DO CASO

Paciente branco, do sexo masculino, com 31 anos de idade, relatando presença de quadros de infecção recorrentes em região axilar com saída de secreção purulenta há mais ou menos sete anos, com piora progressiva das lesões e formação de cicatrizes inestéticas, além de retração cicatricial que limitava a movimentação normal dos braços. Referia, ainda, que os processos infecciosos se tornaram mais frequentes no último ano. O paciente relatava que já tinha realizado alguns procedimentos cirúrgicos de drenagem no passado, porém com resultados apenas imediatos, bem como uso de antibióticos variados para os momentos de crise. O paciente não fazia uso de drogas imunossupressoras nem apresentava qualquer outro fator de imunossupressão.

Ao exame físico o paciente apresentava extensas lesões supurativas em ambas as axilas, em diversas fases de evolução, com nódulos eritematosos, cicatrizes inestéticas e retráteis, além de focos de infecção ativa, com saída de secreção purulenta.

Em maio de 2008, o paciente foi submetido a tratamento antibiótico pré-operatório por sete dias, com ciprofloxacina 500 mg, com melhora do quadro infeccioso. A cirurgia foi realizada no Hospital Geral de Fortaleza, com a exérese extensa da área afetada bilateralmente, seguida de cobertura total da área excisada com retalho fasciocutâneo toracodorsal bilateral. O paciente apresentou boa evolução clínica pós-operatória.

Houve pequena recidiva local, após dois anos da cirurgia, na região em que ainda havia nascimento de pelos do lado esquerdo ao redor do retalho, o que foi resolvido com nova ressecção e sutura primária.

Não houve novas recidivas até o momento, o resultado estético foi considerado bom e sem nenhuma limitação à movimentação dos braços.

Descrição da Técnica

A região afetada foi retirada com a camada adiposa, estendendo-se até a fáscia, para extirpar as glândulas apócrinas locais. Foi, então, realizado retalho fasciocutâneo de rotação em 90 graus, na proporção de 3:1, baseado na irrigação da artéria toracodorsal.

Após a exérese da área demarcada (Figura 1) é feita dissecção até a fáscia (Figura 2A), rodando-se o retalho para a área receptora (Figura 2B). Posteriormente, é realizado fechamento primário da área doadora e sutura do retalho no local da axila.

DISCUSSÃO

A fisiopatologia da doença causada pela obstrução das glândulas apócrinas resulta em dilatação glandular, infecção bacteriana com formação de abscesso, com consequente ruptura, lesão tecidual, formação de fistulas, fibrose e cicatrizes retráteis⁵.

Tratamentos conservadores e cirúrgicos podem ser usados para a resolução da hidradenite supurativa; no entanto, o tratamento conservador nos casos recidivantes, na maioria das vezes, se mostra ineficaz, com altas taxas de recorrência. Da mesma forma, a drenagem local repetida pode gerar cicatrizes inestéticas e retrações cicatriciais, com limitação dos movimentos⁶.

Soldin et al.⁷ realizaram trabalho comparando três tipos de ressecções axilares da referida lesão, totalizando 64 axilas operadas. Avaliaram a excisão simples da lesão até a erupção dos pelos e fechamento simples, excisão da lesão e de toda a área com nascimento de pelos até a fáscia e enxertia e, por último, excisão alargada com 2 cm de margem, além do nascimento dos pelos e até a fáscia, seguida de retalho, e perceberam menor índice de recidiva e complicações quando realizada a ressecção alargada seguida de retalho local.

A meta principal no tratamento da doença de Verneuil é a completa cura, sem recorrência local. Para que essa meta seja atingida, o mais importante é a extensa ressecção da lesão, com exérese de toda a área com nascimento capilar, uma vez que o desbridamento insuficiente é o fator mais importante para as altas taxas de recorrência⁷⁻¹⁰.

A arquitetura tridimensional da fossa axilar, com mudanças no formato de acordo com os movimentos, aparece como desafio para o cirurgião, necessitando de cobertura sem cicatrizes retráteis, o que pode ser atingido com amplo retalho local^{6,7}.

Giovannini e Giannasi⁸ defendem o uso do retalho paraescapular fasciocutâneo na doença de Verneuil axilar, em decorrência do melhor aspecto do retalho, com menor espessura e associado a menor morbidade da área doadora. O uso de enxerto de pele envolve maiores recidivas e retrações com limitações de movimento. Esses autores afirmam que a melhor conduta é a excisão alargada, para evitar recidivas, mas referem não ver diferença entre o retalho musculocutâneo e o fasciocutâneo na ocorrência de recidivas. No entanto, preferem o retalho fasciocutâneo, pois a transferência do retalho musculocutâneo envolve uma técnica mais complexa e a área a ser recoberta tem que ser limitada.

Geh e Niranjani⁹ defendem um retalho fasciocutâneo de avanço de dupla oposição em V-Y como método alternativo para reconstrução axilar. Rehman et al.¹⁰ demonstraram que um único avanço em V-Y baseado em uma consistente

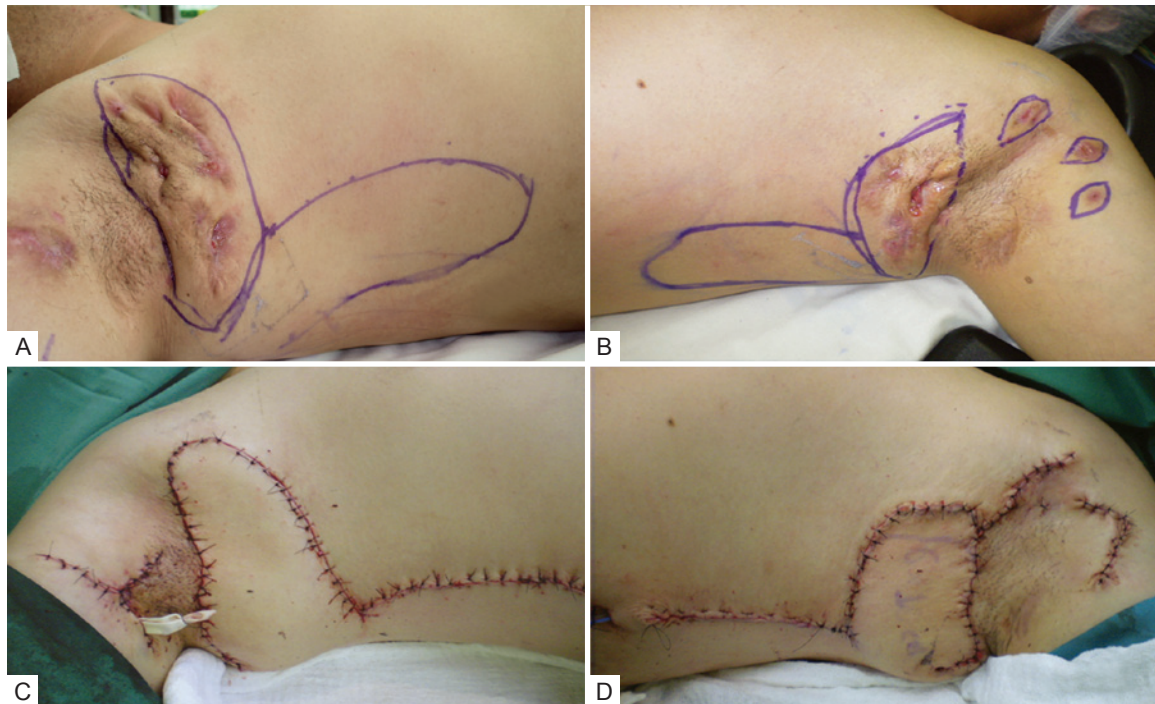


Figura 1 – Em **A**, lesões pré-operatórias do lado direito e marcação do retalho. Em **B**, lesões pré-operatórias do lado esquerdo e marcação do retalho. Em **C**, pós-operatório imediato do lado direito. Em **D**, pós-operatório imediato do lado esquerdo.

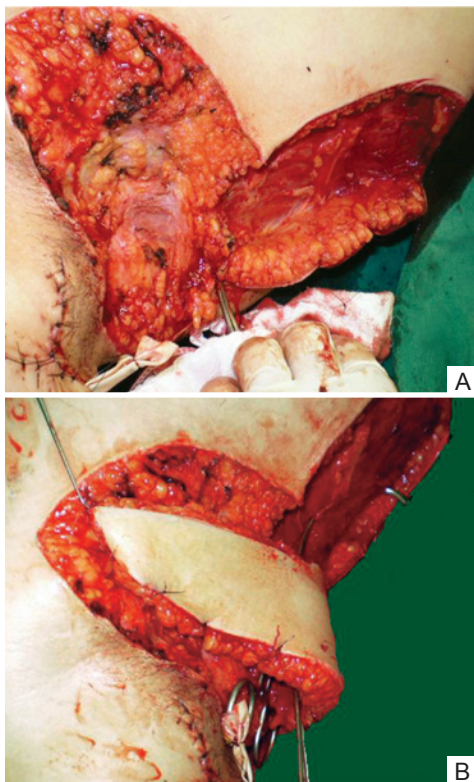


Figura 2 – Em **A**, disseção do retalho até a fâscia. Em **B**, rotação do retalho na proporção de 1:3.

vascularização da artéria toracodorsal musculocutânea é suficiente para o fechamento após exérese de toda a região com nascimento capilar da axila.

Os retalhos fasciocutâneos consistem em pele, gordura subcutânea e fâscia profunda, que são elevados durante sua confecção em monobloco. Esses retalhos apresentam suprimento sanguíneo adicional, intimamente relacionado à fâscia muscular subjacente¹¹, que, no caso do retalho empregado neste trabalho, é baseado na artéria toracodorsal.

O retalho de rotação fasciocutâneo toracodorsal é prático e confiável, podendo ser aplicado localmente na cobertura regional. Esse retalho tem boa textura e coloração semelhante à da região axilar, e a área doadora pode ser fechada primariamente. Além disso, esse retalho tem excelente vascularização fasciocutânea, com ricas anastomoses, fácil disseção, menor espessura do tecido e segurança na elevação do mesmo na proporção de 1:3.

Conclui-se que há várias alternativas de cobertura da região axilar em caso de grandes ressecções. A maioria dos autores⁵⁻¹⁰ defende a ressecção ampla de toda a área de nascimento capilar, para evitar recidivas.

REFERÊNCIAS

1. Paletta FX. Hidradenitis suppurativa: pathologic study and use of skin flaps. *Plast Reconstr Surg.* 1963;31:307-15.

2. Altmann S, Fansa H, Schneider W. Axillary hidradenitis suppurativa: a further option for surgical treatment. *J Cutan Med Surg.* 2004; 8(1):6-10.
3. Rompel R, Petres J. Long-term results of wide surgical excision in 106 patients with hidradenitis suppurativa. *Dermatol Surg.* 2000;26(7):638-43.
4. Kagan RJ, Yakuboff KP, Warner P, Warden GD. Surgical treatment of hidradenitis suppurativa: a 10-years experience. *Surgery.* 2005;138(4): 734-40.
5. Tanaka A, Hatoko M, Tada H, Kuwahara M, Mashiba K, Yurugi S. Experience with surgical treatment of hidradenitis suppurativa. *Ann Plast Surg.* 2001;47(6):636-42.
6. Schwabegger AH, Herczeg E, Piza H. The lateral thoracic fasciocutaneous island flap for treatment of recurrent hidradenitis axillaris suppurativa and other axillary skin defects. *Brit J Plast Surg.* 2000; 53(8):676-8.
7. Soldin MG, Tulley K, Kaplan H, Hudson DA, Grobbelaar AO. Chronic axillary hidradenitis: the efficacy of wide excision and flap coverage. *Br J Plast Surg.* 2000;53(5):434-6.
8. Giovannini UM, Giannasi S. Fasciocutaneous flap to treat Verneuil disease (hidradenitis suppurativa) in the axillary region. *Ann Plast Surg.* 2003;50(1):108-9.
9. Geh JL, Niranjan NS. Perforator-based fasciocutaneous island flaps for the reconstruction of axillary defects following excision of hidradenitis suppurativa. *Br J Plast Surg.* 2002;55(2):124-8.
10. Rehman N, Kannan RY, Hassan S, Hart NB. Thoracodorsal artery perforator (TAP) type I V-Y advancement flap in axillary hidradenitis suppurativa. *Br J Plast Surg.* 2005;58(4):441-4.
11. Bonatto A, Arantes HL, Henriquez SS. Retalhos fasciocutâneos. In: Mélega JM, Baroudi R, eds. *Cirurgia plástica: fundamentos e arte. Princípios gerais.* Rio de Janeiro: Medsi; 2003. p. 142-53.

Correspondência para:

Janete Clívea Eleutério de Oliveira Teixeira
Rua Frei Mansueto, 303 – ap. 1002 – Fortaleza, CE, Brasil – CEP 60175-070
E-mail: janeteclivea@hotmail.com