

Braquioplastia de aumento: cirurgia para rejuvenescimento dos braços

Augmentation brachioplasty: surgery for improving the appearance of the arms

IVAN ABADESSO¹
FERNANDO SERRA²

RESUMO

Introdução: Os implantes de silicone são utilizados em diversas regiões do corpo. Em mulheres, a flacidez da musculatura do tríceps constitui um dos grandes incômodos; por outro lado, em homens, a hipertrofia da região do bíceps e tríceps é sinal de masculinidade e beleza. O objetivo deste trabalho é descrever uma técnica relativamente simples e reprodutível para aumento da circunferência do braço ou para correção de flacidez de grau leve a moderado com fins estéticos, com uso de implantes de silicone gel e elastômero. **Método:** Foram selecionados e operados 32 pacientes, com a introdução de no mínimo 2 implantes e no máximo 4 implantes por braço. **Resultados:** Houve melhora significativa da estética dos braços dos pacientes estudados, com índice de satisfação superior a 90%. A melhora foi sentida na avaliação estática e em movimento do braço, grande queixa da maioria de pacientes do sexo feminino. **Conclusões:** A técnica cirúrgica apresentada para braquioplastia de aumento é segura e reprodutível, sendo mais uma opção no arsenal terapêutico do cirurgião plástico em sua busca por resultados melhores, com incisões menores.

Descritores: Braço/cirurgia. Géis de silicone. Elastômeros de silicone. Próteses e implantes.

ABSTRACT

Background: Silicone implants are used in several regions of the body. In women, sagging of the triceps muscle is a major concern. Meanwhile, men consider biceps and triceps hypertrophy to be a symbol of masculinity and beauty. Here, we describe a relatively simple and reproducible procedure used for esthetic purposes to increase arm circumference or correct mild to moderately sagging skin using gel silicone implants and elastomer. **Methods:** Thirty-two patients were selected and operated on. Two to four implants per arm were introduced. **Results:** The esthetics of the arms improved significantly in the studied patients, with a satisfaction rate exceeding 90%. The procedure improved static evaluation and arm movement, which were the major complaints of majority of the female patients. **Conclusions:** The surgical technique presented for augmentation brachioplasty is safe and reproducible, and should be considered by plastic surgeons in an attempt to achieve better results with smaller incisions.

Keywords: Arm/surgery. Silicone gels. Silicone elastomers. Prostheses and implants.

Trabalho realizado na clínica privada do autor principal, Rio de Janeiro, RJ, Brasil.

Artigo submetido pelo SGP (Sistema de Gestão de Publicações) da RBCP.

Artigo recebido: 10/10/2011
Artigo aceito: 6/2/2012

INTRODUÇÃO

A flacidez braquial é alvo de grande preocupação feminina, sendo um dos desafios da cirurgia plástica, pois a extensão das cicatrizes limita a indicação do *lifting* braquial, assim como sua aceitação pelos pacientes. Por outro lado, nos homens, a hipertrofia braquial é sinal de masculinidade e beleza, considerada

por muitos como inalcançável, pela necessidade de atividade física regular e adequação dietética.

O grande aumento da frequência em operações plásticas vivido nas últimas décadas é provavelmente fruto da facilidade de acesso à informação, através de diferentes meios de comunicação, em especial a Internet, que apresenta dados como custos, riscos e critérios de segurança¹.

1. Membro titular da Sociedade Brasileira de Cirurgia Plástica (SBCP), cirurgião plástico, Rio de Janeiro, RJ, Brasil.

2. Membro titular da SBCP, doutorando em Cirurgia Plástica pela Universidade do Estado do Rio de Janeiro (UERJ), Rio de Janeiro, RJ, Brasil.

Historicamente, os implantes disponíveis no mercado foram utilizados com finalidades distintas, para melhoria do contorno corporal. Bartels et al.² utilizaram implante de mama para reconstrução glútea, em 1969, enquanto Saray et al.³ descreveram o posicionamento de implante de panturrilha para correção de deformidade de ombro. Implantes de panturrilhas também já foram utilizados para aumento de braço⁴, com finalidade predominantemente reconstrutora, e técnica distinta da utilizada neste trabalho.

A utilização de implantes em pacientes do sexo masculino tem sido descrita nos últimos 20 anos^{1,3-7}. A ideia de colocação de implantes no braço surgiu com o objetivo de atender à solicitação de um paciente do sexo masculino para aumentar o volume braquial. A utilização de implantes de peitoral⁵⁻⁷ criou o desafio de possibilitarmos o aumento volumétrico com material aloplástico também nos braços (bíceps e tríceps), agora necessário para harmonizar o contorno corporal desses pacientes.

O objetivo deste trabalho é descrever uma técnica relativamente simples e reprodutível para aumento da circunferência do braço ou para correção de flacidez de grau leve a moderado com fins estéticos, com uso de implantes de silicone gel e elastômero.

MÉTODO

A braquioplastia de aumento foi realizada em 32 pacientes, no período de novembro de 2006 a dezembro de 2010. Os pacientes apresentavam idades entre 23 e 73 anos (média de 30,5 anos), sendo 18 do sexo masculino e 14 do sexo feminino.

O principal objetivo da cirurgia foi aumento de volume em 16 (50%) pacientes, correção de flacidez em 9 (28,1%), pós-cirurgias bariátricas em 5 (15,6%) e reparadora em 2 (6,3%).

Todos os pacientes leram e assinaram termo de consentimento esclarecido. O desenvolvimento e a realização desta pesquisa foram baseados nos termos de bioética da Declaração de Helsinque e suas revisões.

Técnica Operatória

Foi realizada combinação de implantes de silicone gel com implantes de elastômero (Figura 1), posicionados no espaço submuscular do bíceps e tríceps. O procedimento foi realizado sob anestesia geral em 75% dos casos e local com sedação, nos 25% restantes.

Com o paciente em posição supina e braços abduzidos, foi localizado o septo intermuscular, na linha média do braço (Figura 2), local onde foi marcada incisão em formato de S, com 4 cm de comprimento (Figura 3). Em seguida, foi realizada infiltração de solução de xilocaína a 0,25% e adrenalina 1:160.000 na área de dissecação, para acesso às lojas anterior e posterior. Através da abertura do septo intermuscular medial, procedeu-se ao descolamento digital



Figura 1 – Molde dos implantes.

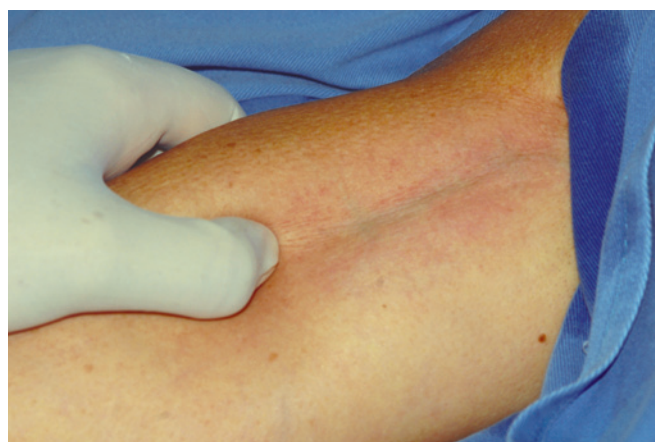

Figura 2 – Palpação do septo intermuscular.

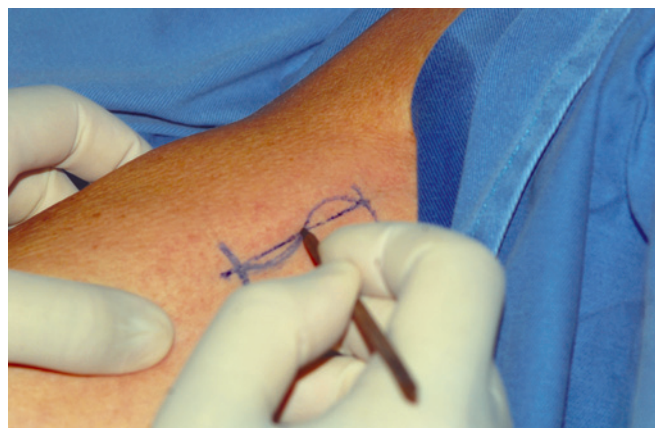

Figura 3 – Marcação da incisão em formato de S.

supraperiostal, sem desinserção muscular, seguido da confecção de uma loja submuscular, para introdução dos implantes (Figura 4). O feixe vasculonervoso foi identificado e mantido intacto (Figura 5).

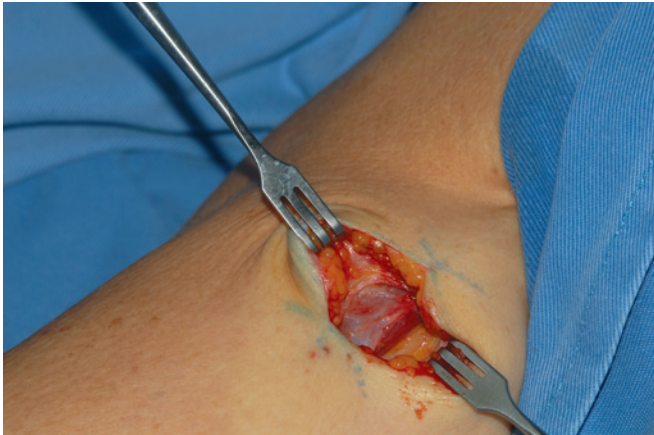


Figura 4 – Confecção da loja submuscular.

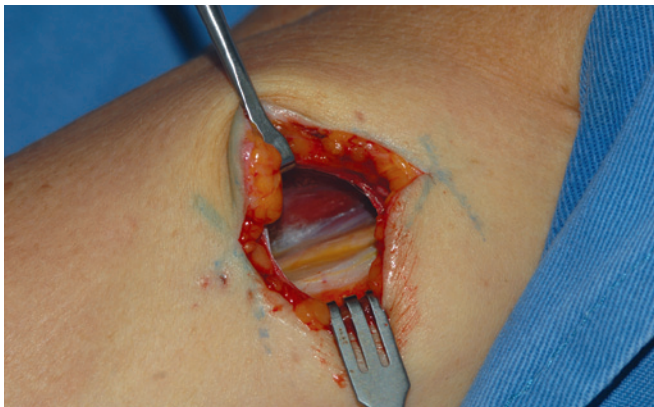


Figura 5 – Feixe vasculonervoso.

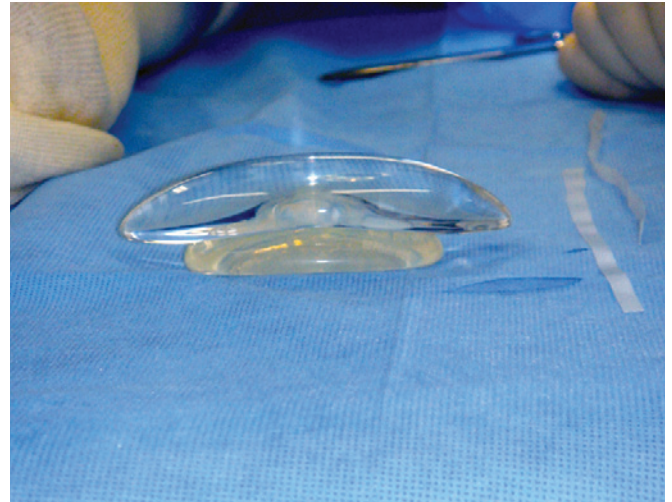


Figura 6 – Associação de implantes de gel e elastômero.

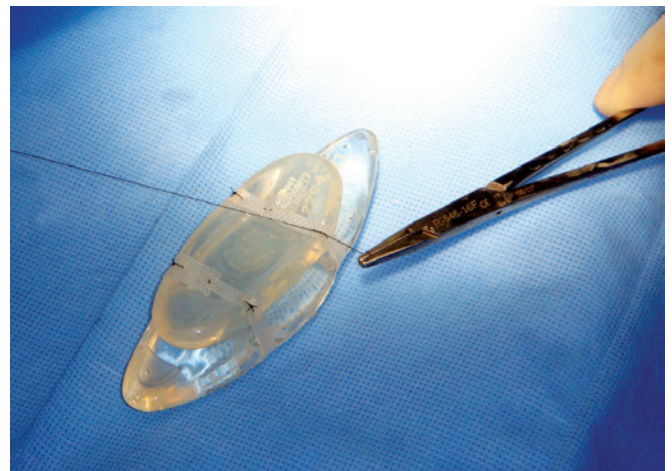


Figura 7 – Sutura no implante de elastômero.

Preparo dos Implantes

Para aumento de bíceps e tríceps, foram utilizados 1 ou 2 implantes de panturrilha (Silimed[®], Brasil) por grupamento muscular, variando de 1 a 4 implantes por braço.

Com o objetivo de alcançar maior volume e naturalidade, foram associados implantes de panturrilha em elastômero de silicone a implantes em gel coesivo de silicone (Figura 6). Os implantes foram unidos com fio mononáilon 3.0, por meio de sutura no elastômero com auxílio de fita de silicone de 5 mm de espessura, para mantê-los unidos, facilitando assim sua introdução em conjunto (Figuras 7 e 8).

Foi realizada, então, a introdução dos implantes no espaço submuscular previamente dissecado (Figura 9) e procedeu-se à sutura em três planos cirúrgicos.

Durante o período de recuperação pós-operatória, foram utilizados anti-inflamatórios não-hormonais e analgésicos comuns.

Os pacientes permaneceram em repouso relativo por 5 dias, sem realização de esforços com os braços. Atividades físicas foram liberadas 45 dias após a cirurgia.

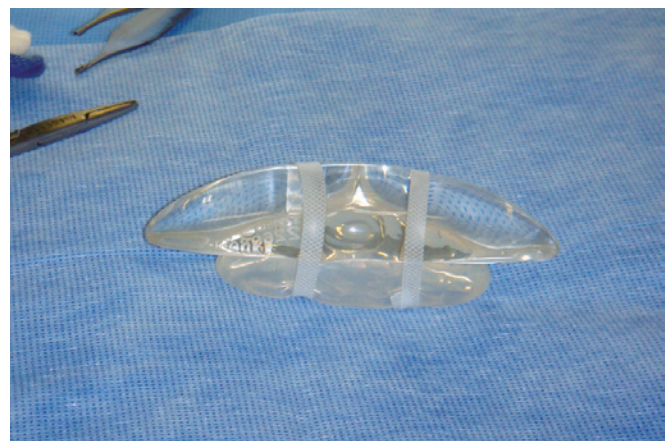


Figura 8 – União dos implantes de gel e elastômero com fita de silicone.

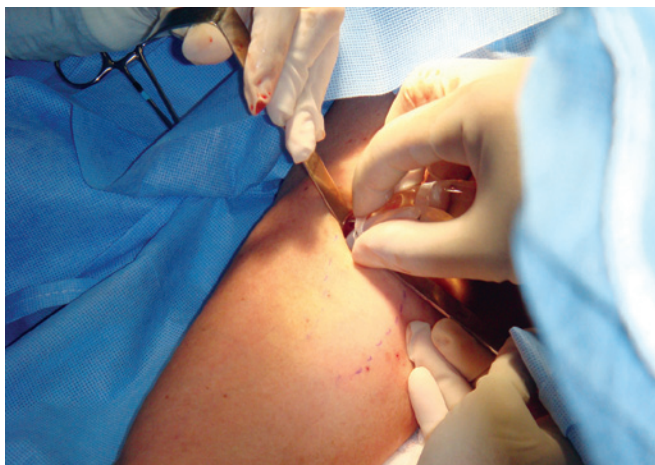

Figura 9 – Introdução dos implantes na loja previamente confeccionada.

RESULTADOS

Nos 2 primeiros pacientes desta casuística, foi utilizado apenas um implante em gel de silicone, que demonstrou que seria necessária a associação de um segundo implante para alcançar melhores resultados.

Os demais pacientes, de ambos os sexos, receberam dois implantes por grupamento muscular, no total de oito implantes por paciente.

Houve melhora significativa da estética dos braços dos pacientes estudados, com índice de satisfação superior a 90%. A melhora foi sentida na avaliação estática e em movimento do braço, grande queixa da maioria de pacientes do sexo feminino.

As Figuras 10 e 11 ilustram os resultados obtidos em 2 pacientes desta casuística para tratamento de flacidez e aumento de volume braquial, respectivamente.

Dor persistente foi observada em 2 (6,25%) pacientes operados, um homem e uma mulher. A paciente apresentou, ainda, parestesia e diminuição de força muscular de intensidade leve a moderada, com dificuldade de pinçamento, apenas no braço esquerdo e foi tratada com administração de analgésicos por via oral, bloqueio de gânglio estrelado e fisioterapia, com melhora após quatro meses. O paciente do sexo masculino evoluiu com dor e parestesia na região do axilar por um período de seis semanas, com resolução dos sintomas após tratamento fisioterápico.

Uma paciente do sexo feminino solicitou a retirada de um implante de cada grupamento muscular, por se sentir desconfortável com o aumento proporcionado.

Outro paciente do sexo masculino solicitou a utilização de mais implantes, por estar muito satisfeito com o novo volume adquirido na cirurgia, mas entendeu que poderia conseguir melhor resultado com a introdução de mais implantes. Foi então realizada nova operação para acréscimo de 1 implante de elastômero em bíceps e de 2 implantes na região do tríceps.

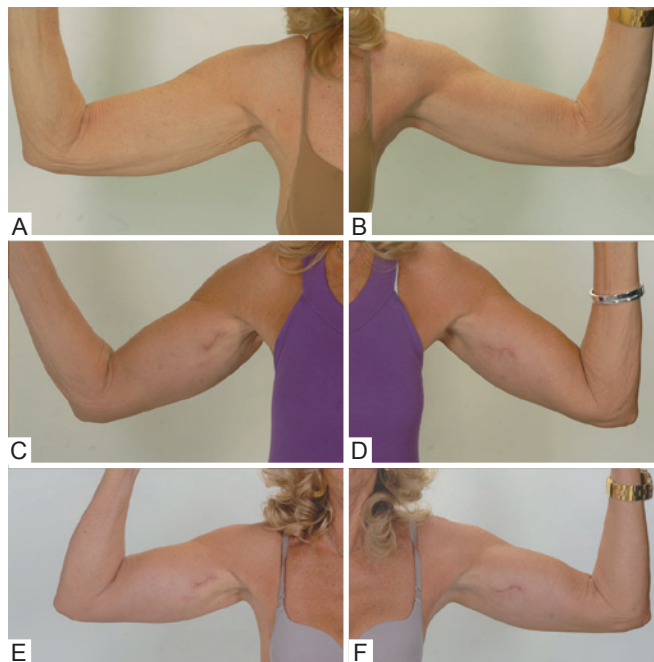


Figura 10 – Em A e B, aspecto pré-operatório. Em C e D, aspecto pós-operatório de 6 meses. Em E e F, aspecto pós-operatório de 3 anos.

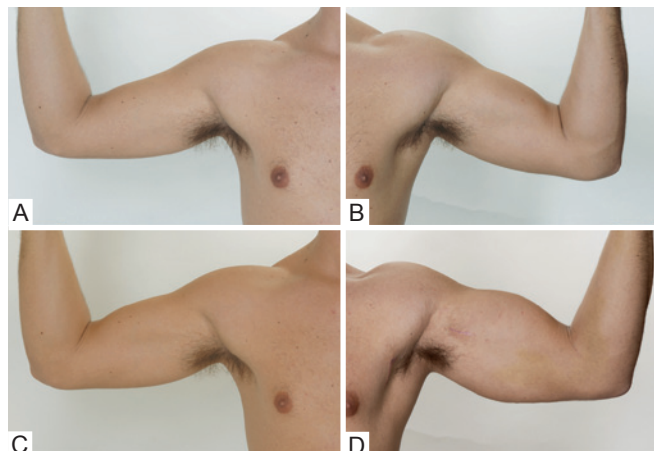


Figura 11 – Em A e B, aspecto pré-operatório. Em C e D, aspecto pós-operatório de 18 meses.

DISCUSSÃO

A busca por novas técnicas e melhores resultados faz parte da história da medicina e da cirurgia plástica⁸. Semelhante à gluteoplastia de aumento, descrita pela primeira vez por Bartels et al.², em 1969, utilizando implante mamário, implantes de panturrilha têm sido empregados com finalidades distintas, como aumento de trapézio³ e correção de deformidades braquiais⁴.

Neste artigo é proposta uma nova técnica para o aumento volumétrico dos braços e correção de flacidez leve e moderada com finalidade estética, na tentativa de produzir cicatrizes menores e menos aparentes. Diversas técnicas estão descritas para tratamento de flacidez braquial⁹⁻¹², com diferentes abordagens e cicatrizes, que são utilizadas na prática clínica. O desenvolvimento desta técnica oferece nova opção terapêutica para casos selecionados.

O aumento do volume das lojas braquial e tricipital proporciona correção não só da hipotrofia muscular, como da flacidez braquial. Como não há um implante próprio para esse fim, foram utilizados implantes de panturrilha unidos com fio de silicone obtido de uma placa do mesmo material, esperando que a divulgação da operação desperte o interesse de algum fabricante no desenvolvimento e comercialização de um implante específico para aumento do bíceps e tríceps.

CONCLUSÕES

A técnica cirúrgica apresentada para braquioplastia de aumento é segura e reprodutível, sendo mais uma opção no arsenal terapêutico do cirurgião plástico em sua busca por resultados melhores, com incisões menores.

Nestes primeiros 32 casos, foi verificada grande satisfação dos pacientes, tanto na cirurgia para aumento de volume muscular como na cirurgia para correção de flacidez.

REFERÊNCIAS

1. Flores-Lima G, Eppley BL. Body contouring with solid silicone implants. *Aesthetic Plast Surg.* 2009;33(2):140-6.
2. Bartels RJ, O'Malley JE, Douglas WM, Wilson RG. An unusual use of the Cronin breast prosthesis. Case report. *Plast Reconstr Surg.* 1969; 44(5):500.
3. Saray A, Eskandari M, Oztuna V. Augmentation of shoulder contour using a calf implant. *Aesthetic Plast Surg.* 2000;24(5):386-8.
4. Hodgkinson DJ. Contour restoration of the upper limb using solid silicone implants. *Aesthetic Plast Surg.* 2006;30(1):53-8.
5. Novack BH. Alloplastic implants for men. *Clin Plast Surg.* 1991;18(4): 829-55.
6. Pereira LH, Sabatovich O, Santana KP, Picanço R. Pectoral muscle implant: approach and procedure. *Aesthetic Plast Surg.* 2006;30(4): 412-6.
7. Horn G. A new concept in male chest reshaping: anatomical pectoral implants and liposculpture. *Aesthetic Plast Surg.* 2002;26(1):23-5.
8. Lyons AS, Petrucelli RJ. História da medicina. São Paulo: Manole; 1997.
9. Trussler AP, Rohrich RJ. Limited incision medial brachioplasty: technical refinements in upper arm contouring. *Plast Reconstr Surg.* 2008;121(1):305-7.
10. Nguyen AT, Rohrich RJ. Liposuction-assisted posterior brachioplasty: technical refinements in upper arm contouring. *Plast Reconstr Surg.* 2010;126(4):1365-9.
11. Appelt EA, Janis JE, Rohrich RJ. An algorithmic approach to upper arm contouring. *Plast Reconstr Surg.* 2006;118(1):237-46.
12. Selinger R. The posteromedial brachioplasty. *Ann Chir Plast Esthet.* 2008;53(6):480-6.

Correspondência para:

Ivan Abadesso
Av. das Américas, 500 – Bloco 20 – Sala 202 – Barra da Tijuca – Rio de Janeiro, RJ, Brasil – CEP 22640-100
E-mail: abadesso.ivan@gmail.com