Tratamento de sequelas de queimadura de face com laser de CO_2 fracionado em pacientes com fototipos III a VI

Treatment of facial burn sequelae using fractional CO_2 lasers in patients with skin phototypes III to VI

Alessandra Grassi Salles[1]
Adelina Fátima do Nascimento Remigio[2]
Valéria Berton Liguori Zacchi[3]
Marcus Castro Ferreira[4]

Trabalho realizado no Serviço de Cirurgia Plástica e Queimaduras do Hospital das Clínicas da Faculdade de Medicina da Universidade de São Paulo, São Paulo, SP, Brasil.

Trabalho apresentado no 48º Congresso Brasileiro de Cirurgia Plástica, realizado em Goiânia, GO, Brasil, no período de 11 a 15 de novembro de 2011.

Trabalho Vencedor do Jussara Personelle 2011.

Artigo submetido pelo SGP (Sistema de Gestão de Publicações) da RBCP.

Artigo recebido: 30/7/2011
Artigo aceito: 3/12/2011

RESUMO

Introdução: Relatos sobre melhora em cicatrizes pós-traumáticas ou patológicas com o uso do laser de CO_2 fracionado (CO_2F) concluem tratar-se de tecnologia segura e efetiva, apesar de utilizado apenas em pacientes com fototipos II a III. O objetivo deste estudo foi avaliar a eficácia do CO_2F em pacientes com sequela de queimadura facial com fototipos III a VI. **Método:** No total, 14 pacientes, com média de idade de 29 anos, portadores de sequela de queimadura facial e fototipos III a VI, foram submetidos a uma aplicação do laser de CO_2F. Após dois meses, a queimadura foi avaliada por meio de escala com 6 parâmetros: cor, textura, hidratação, irregularidades de superfície, volume e distensibilidade. **Resultados:** A duração média da dor foi de 19 horas; do edema, 1,3 dia; e da hiperemia, 6,5 dias. A queda das crostas finalizou entre 5 dias e 36 dias, com média de 13,4 dias. Dois meses após a sessão, 5 pacientes evoluíram com hipocromia puntiforme no padrão quadriculado correspondente aos pontos de ablação do laser. A satisfação subjetiva dos avaliadores (pacientes e médicos) com o tratamento foi de 84,6%. Para os pacientes, houve melhora das irregularidades de superfície, da distensibilidade e da textura da pele (57% dos casos), da hidratação (43%), do volume (28%) e da cor (14%). Para os médicos, houve melhora das irregularidades de superfície e da distensibilidade (43%). **Conclusões:** O tratamento com laser de CO_2F com parâmetros suaves foi bem tolerado e apresentou alto índice de satisfação em pacientes com sequela de queimadura facial, com melhora de textura, distensibilidade e irregularidades de superfície. A alta incidência de hipopigmentação é um fator a ser considerado na indicação do laser de CO_2F em pacientes com fototipos IV a VI.

Descritores: Queimaduras/complicações. Dióxido de carbono. Terapia a laser/métodos.

ABSTRACT

Background: Reports on improvement in post-traumatic or pathological scars with the use of fractional CO_2 laser (CO_2F) conclude that it is a safe and effective technology, though used only in patients with phototypes II to III. The aim of this study was to evaluate the effectiveness of CO_2F in patients with facial burn sequelae with phototypes III to VI. **Methods:** A total of 14 patients (average age, 29 years) with facial burn sequelae and phototypes III to VI were subjected to a CO_2F laser treatment. After 2 months, the burns were evaluated using a 6-parameter scale, including color, texture, hydration, surface irregularities, volume, and distensibility. **Results:** The average durations of pain, edema, and hyperemia were 19

1. Doutorado pela Faculdade de Medicina da Universidade de São Paulo, coordenadora do Grupo de Cosmiatria e Laser da Disciplina de Cirurgia Plástica do Hospital das Clínicas da Faculdade de Medicina da Universidade de São Paulo (HCFMUSP), membro titular da Sociedade Brasileira de Cirurgia Plástica (SBCP), São Paulo, SP, Brasil.
2. Membro titular da SBCP, cirurgiã plástica, colaboradora do Grupo de Cosmiatria e Laser da Disciplina de Cirurgia Plástica do HCFMUSP, São Paulo, SP, Brasil.
3. Membro associado da SBCP, cirurgiã plástica, colaboradora do Grupo de Cosmiatria e Laser da Disciplina de Cirurgia Plástica do HCFMUSP, São Paulo, SP, Brasil.
4. Membro titular da SBCP, professor titular da Disciplina de Cirurgia Plástica da Faculdade de Medicina da Universidade de São Paulo, chefe do Serviço de Cirurgia Plástica e Queimaduras do HCFMUSP, São Paulo, SP, Brasil.

hours, 1.3 days, and 6.5 days, respectively. The fall of crusts was completed between 5 and 36 days with an average of 13.4 days. Two months after the session, 5 patients developed punctiform hypochromia in a checkerboard pattern corresponding to the points of laser ablation. The subjective satisfaction of the evaluators (i.e., both patients and physicians) with the treatment was 84.6%. The patients reported improvements in surface irregularities, distensibility, and skin texture (57% of the cases); hydration (43%); volume (28%); and color (14%). Meanwhile, the doctors reported improvements in surface irregularities and distensibility (43%). **Conclusions:** The treatment with CO_2F laser with mild parameters was well tolerated and resulted in high satisfaction rates for patients with facial burn sequelae as well as improved skin texture, distensibility, and surface irregularities. The high incidence of hypopigmentation must be considered while prescribing CO_2F laser treatment to patients with phototypes IV to VI.

Keywords: Burns/complications. Carbon dioxide. Laser therapy/methods.

INTRODUÇÃO

O tegumento resultante pós-queimadura, seja restaurado espontaneamente ou enxertado, apresenta alterações cutâneas permanentes, destacando-se a diminuição do número de anexos. Alterações das fibras colágenas e elásticas e diferença na composição da matriz extracelular levam a prejuízo das propriedades mecânicas da pele, o que se traduz clinicamente como diminuição da distensibilidade, especialmente em cicatrizes hipertróficas[1].

A melhora da qualidade da pele pós-queimadura, que geralmente é seca, descamativa, discrômica e inelástica, pode contribuir para a melhora da autoestima e da qualidade de vida dos pacientes[2].

Nos últimos anos, o laser ablativo fracionado, especialmente o de dióxido de carbono (CO_2) fracionado (CO_2F), ganhou aceitação como método preferido para *resurfacing*. Permite amenizar rugas, fotoenvelhecimento, cicatrizes de acne e flacidez cutânea, sem as desvantagens e riscos relacionados ao tempo prolongado de epitelização dos lasers ablativos tradicionais, como eritema prolongado, hipopigmentação e até mesmo cicatrizes. Com o laser de CO_2F grande parte da pele permanece íntegra, ao redor das colunas de microablação[3].

Recentemente, relatos sobre melhora da qualidade de cicatrizes não-acneicas, inclusive queloides, têm surgido na literatura com o uso do laser de CO_2F[4-6]. Em cicatrizes atróficas, observou-se 35,6% de redução da profundidade, ou seja, melhora no "volume" ou irregularidade de superfície[7]. Em dois casos de sequelas de queimaduras, o uso do laser de CO_2F promoveu relaxamento da contratura e melhora de irregularidades de superfície, textura e cor[8]. Em cicatrizes pós-traumáticas ou patológicas, relata-se melhora da textura, do tônus e da aparência da pele, com baixa incidência de discromia, concluindo os autores tratar-se de tecnologia segura e efetiva para o tratamento de cicatrizes, apesar de o método ter sido utilizado apenas em pacientes com fototipos cutâneos II a III[4].

Na literatura, apesar da existência de estudos com o uso do laser de CO_2F em asiáticos[8], não há relatos de seu emprego em pacientes com fototipos V e VI. Contudo, os manuais de uso dos aparelhos de laser apresentam parâmetros para uso nesses pacientes. Também não foram encontrados na literatura relatos com o uso do aparelho Smartxide Dot® (Deka, Florença, Itália), bastante utilizado em nosso meio, em cicatrizes ou sequelas de queimaduras.

O objetivo do presente estudo foi avaliar a eficácia do uso do laser de CO_2F em pacientes com sequela de queimadura facial de fototipos III a VI, determinando parâmetros de uso seguro no tratamento desses pacientes.

MÉTODO

Foram selecionados 14 pacientes com sequela de queimadura em face, sendo 12 (85,7%) do sexo feminino e 2 (14,3%) do masculino, com idades variando de 17 anos a 50 anos (média de 29 anos).

O intervalo médio entre a queimadura e o procedimento foi de 19 anos, variando de 3 anos a 43 anos.

Foram incluídos pacientes com tegumento restaurado pós-queimadura de segundo grau ou com enxertos, que apresentassem discromia e irregularidades de superfície.

Todos os pacientes faziam acompanhamento na instituição há pelo menos três meses, com uso de creme noturno com tretinoína de 0,015% a 0,05% e hidroquinona de 2% a 4%, e filtro solar com fator de proteção 30 ou superior durante o dia[2].

Todos os pacientes assinaram termo de consentimento para a participação no estudo.

Entre os 14 indivíduos incluídos no estudo, uma paciente não realizou o tratamento em toda a face, pois, após a realização de um teste em uma área periauricular de 2 cm², evoluiu com significativa hipocromia. Os restantes 13 pacientes

foram submetidos a aplicação do laser em toda a área com sequela de queimadura.

A classificação do fototipo cutâneo segundo Fitzpatrick variou de III a VI (Figura 1).

Parâmetros do Laser

Foi utilizado laser de CO_2F Smartxide Dot.

Uma hora previamente à aplicação, os pacientes receberam 1 g de dipirona por via oral.

O laser de CO_2F foi aplicado utilizando-se jato de ar frio, para diminuir a sensibilidade dolorosa (Freddo® – Fabinject, Taubaté, SP, Brasil).

Os parâmetros utilizados para a sessão foram stack 1 (disparo único), potência 30 W, espaçamento (Sp) 1.000 µm e *dwell time* (DT) ou tempo de exposição de 500 µs.

EVOLUÇÃO CLÍNICA

Foram avaliados os seguintes parâmetros:

a) nota da dor, utilizando escala de 0 a 10;
b) tempo de dor;
c) tempo de edema;
d) tempo de hiperemia;
e) tempo para queda das crostas;
f) presença de discromias;
g) presença de prurido ou outros sintomas.

O tempo de acompanhamento inicial do presente estudo piloto foi de dois meses, com retornos semanais até a epitelização completa e a seguir mensais; contudo, os pacientes serão ainda acompanhados por um ano.

Método de Avaliação da Cicatriz

Foi realizada avaliação da queimadura pelos pacientes e por três membros da equipe médica, utilizando escala com 6 parâmetros: cor, textura, hidratação, irregularidades de superfície, volume e distensibilidade.

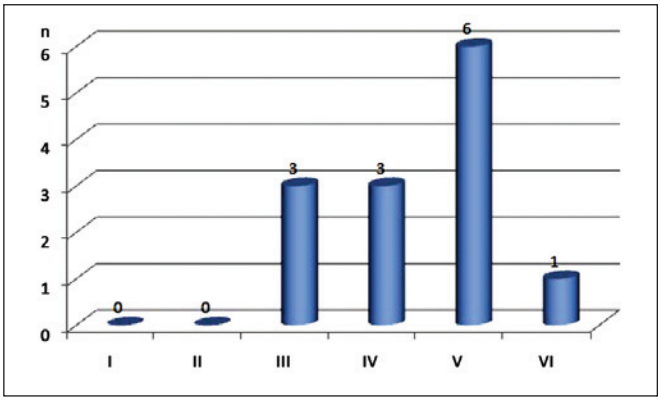

Figura 1 *– Número de pacientes em cada um dos 6 fototipos cutâneos. n = número de pacientes.*

Cada parâmetro recebeu uma de três notas, simplificadamente: 0 = "insatisfatório", 1 = "regular", 2 = "bom". Foi fornecida ao avaliador médico uma tabela explicativa, orientando sobre a pontuação de cada parâmetro (Quadro 1). Em alguns parâmetros, casos extremos poderiam receber nota -1, o que corresponderia a "muito ruim". A soma da nota de cada parâmetro representou a nota final, que variou de 0 a 12.

A nota de avaliação médica foi obtida a partir da média dos resultados dos três avaliadores médicos.

RESULTADOS

Em escala de 0 a 10, a média de dor referida pelos pacientes durante a aplicação do laser foi de 5,2. A duração média da dor ou da ardência foi de 19 horas, variando de 3 horas em 8 pacientes a 2-3 dias em 5 pacientes.

Houve edema facial em 9 pacientes, com duração média de 1,3 dia. O tempo médio de hiperemia foi de 6,5 dias. A queda das crostas teve início em 2 dias e finalizou entre 5 dias e 36 dias (média, 13,4 dias).

Três pacientes referiram prurido durante a fase de queda de crostas, e uma paciente apresentou reação alérgica nesse período, provavelmente relacionada ao filtro solar utilizado, com resolução do quadro após 15 dias. Essa foi a única paciente que afirmou que não se submeteria a uma nova sessão de tratamento, pois considerou o período pós-tratamento muito desconfortável.

Dois meses após a realização da sessão, 5 pacientes evoluíram com hipocromia, caracterizada pela presença de múltiplos discretos pontos de hipocromia, no padrão quadriculado exatamente correspondente aos pontos de lesão realizada pelo laser. Dentre os pacientes que evoluíram com hipocromia, 2 eram fototipo IV, 2 eram fototipo V e 1 era fototipo VI (Figura 2). Uma das pacientes com fototipo IV não chegou a realizar a sessão completa, pois a hipocromia foi observada após teste em uma área periauricular de 2 cm² e considerada de forte intensidade, conforme citado anteriormente.

A nota final de avaliação do paciente foi de 7 antes do tratamento e de 7,6 após o tratamento. A nota média da avaliação médica passou de 5,3 para 6,8. Para os pacientes, houve melhora das irregularidades de superfície, da distensibilidade e da textura da pele em 57% dos casos, da hidratação em 43%, do volume em 28%, e da cor em 14%. A nota dos avaliadores médicos apresentou melhora na avaliação das irregularidades de superfície e da distensibilidade em 43% dos casos, e melhora da textura da pele, da hidratação, da cor e do volume em 28% dos casos. O índice de satisfação subjetiva dos avaliadores (pacientes e médicos) com o tratamento foi de 84,6% (Figura 3).

DISCUSSÃO

Este estudo piloto revelou importantes aspectos para orientar futuros protocolos de tratamento de sequelas de

Quadro 1 – Tabela utilizada pelos avaliadores médicos para orientar a graduação da sequela de queimadura.

	-1 (muito ruim)	**0 (insatisfatório)**	**1 (regular)**	**2 (bom)**
Cor (em relação à pele normal)	Muito contraste, com áreas hipo e hipercrômicas	Contraste bastante visível	Contraste leve	Nenhum contraste
Textura (movimento paralelo à pele)	Doenças com aspereza extrema	Textura ruim	Textura aceitável	Pele macia, textura boa/ótima
Hidratação	Doenças com ressecamento extremo	Ruim	Mais ou menos	Boa
Irregularidades de superfície		Ruim	Regular	Bom aspecto
Volume (alteração do contorno corporal)	Queloide ou cicatriz retrátil, com irregularidades no contorno corporal	Cicatriz bastante deprimida ou hipertrófica	Regular	Cicatriz que não causa alteração do contorno corporal
Distensibilidade (elasticidade, tração perpendicular à superfície cutânea)	Nenhuma distensibilidade, pele aderida a plano ósseo	Ruim, distensibilidade bastante prejudicada	Regular, distensibilidade moderadamente piorada em relação à pele normal	Resposta semelhante à tração da pele normal ao redor

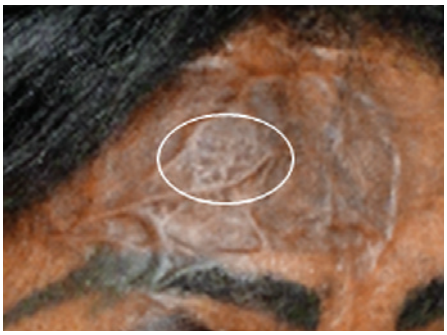

Figura 2 *– Paciente de fototipo cutâneo VI, com pontos de hipocromia após o tratamento.*

Figura 3 *– Paciente de 23 anos, antes e 2 meses após o tratamento com laser de CO_2 fracionado.*

queimaduras. Destaca-se o índice de 84% de satisfação subjetiva dos pacientes e médicos, especialmente em relação à melhora da textura, da hidratação, da distensibilidade do tegumento pós-queimadura e da suavização das irregularidades de superfície.

A escala utilizada não foi suficientemente sensível para mensurar essa satisfação, pois "alguma melhora" em um dos quesitos pode não ser suficiente para passar uma nota de 1 para 2.

Os parâmetros constantes no manual de uso do laser para cicatrizes e queloides são potência 30 W, Sp 600 µm (30% de lesão com 70% da pele preservada) e DT variando de 1.000 µs (fototipo I) a 500 µs (fototipo V). Esses parâmetros foram considerados muito agressivos durante o desenho deste estudo, optando-se, portanto, por ampliar o Sp para 1.000 µm (ablação de 10% da área tratada) e utilizar DT de 500 µs (lesão menos profunda). Essa percepção mostrou-se correta. O tempo de epitelização médio de 13,4 dias foi maior que o observado em tratamentos de rejuvenescimento ou sequelas de acne, fato explicado pelo menor número de anexos cutâneos na sequela de queimadura.

Mesmo com parâmetros de ablação considerados suaves, houve 35,7% de hipocromia. Um único estudo registrou 11,1% de hipercromia, seis meses após aplicação de laser de CO_2F[9].

Os pacientes deste estudo serão acompanhados por um ano com tratamento tópico, e a evolução tardia determinará se o tratamento com laser de CO_2F é de indicação realmente segura, conforme tem sido postulado.

Sugerimos que, em pacientes com fototipos IV a VI, sejam utilizados parâmetros ainda mais suaves, e que teste prévio seja realizado. Mesmo nos 4 pacientes que evoluíram com hipocromia, a satisfação em relação à melhora nos outros aspectos da pele esteve presente, inclusive na avaliação médica. A hipocromia puntiforme foi considerada muito discreta pelos pacientes, e mais facilmente camuflada que as irregularidades de superfície.

Todos os pacientes demonstraram desejo de ser incluídos no seguimento do presente estudo, que prevê a realização de três sessões.

Para explicar a melhora observada nas propriedades mecânicas da sequela de queimadura, postula-se que o laser de CO_2 exerceria efeito modulador na reparação tecidual, provocando aumento do fator de crescimento de fibroblastos básico (bFGF) e suprimindo a secreção do fator de crescimento transformador β1 (TGFβ1). Dessa forma, o laser de CO_2 promove replicação celular e, ao mesmo tempo, tem o potencial de equilibrar a organização de colágeno contra fibrose excessiva, evitando reparação tecidual aberrante[10,11]. Demonstrou-se que a secreção de citocinas após tratamento com laser de CO_2F é diferente do padrão secretório observado após lesão tecidual. A presença de bFGF tardiamente, em contraste com a diminuição do TGFβ1 até o 30º dia, comprovou que a lesão induzida por esse laser é muito mais fisiológica, no sentido oposto ao observado em cicatrizes hipertróficas[3].

CONCLUSÕES

O tratamento com laser de CO_2F com parâmetros suaves foi bem tolerado e apresentou alto índice de satisfação em pacientes com sequela de queimadura facial, com melhora da textura, da distensibilidade e das irregularidades de superfície. A alta incidência de hipopigmentação é um fator a ser considerado em sua indicação nos pacientes com fototipos IV a VI.

REFERÊNCIAS

1. Dematte MF, Gemperli R, Salles AG, Dolhnikoff M, Lanças T, Saldiva PH, et al. Mechanical evaluation of the resistance and elastance of post-burn scars after topical treatment with tretinoin. Clinics. 2011; 66(11):1949-54.
2. Salles AG, Gemperli R, Toledo PN, Ferreira MC. Combined tretinoin and glycolic acid treatment improves mouth opening for postburn patients. Aesthetic Plast Surg. 2006;30(3):356-62.
3. Prignano F, Campolmi P, Bonan P, Ricceri F, Cannarozzo G, Troiano M, et al. Fractional CO_2 laser: a novel therapeutic device upon photobiomodulation of tissue remodeling and cytokine pathway of tissue repair. Dermatol Ther. 2009;22 Suppl 1:S8-15.
4. Cervelli V, Gentile P, Spallone D, Nicoli F, Verardi S, Petrocelli M, et al. Ultrapulsed fractional CO_2 laser for the treatment of post-traumatic and pathological scars. J Drugs Dermatol. 2010;9(11):1328-31.
5. Scrimali L, Lomeo G, Nolfo C, Pompili G, Tamburino S, Catalani A, et al. Treatment of hypertrophic scars and keloids with a fractional CO_2 laser: a personal experience. J Cosmet Laser Ther. 2010;12(5): 218-21.
6. Cho SB, Lee SJ, Chung WS, Kang JM, Kim YK. Treatment of burn scar using a carbon dioxide fractional laser. J Drugs Dermatol. 2010; 9(2):173-5.
7. Weiss ET, Chapas A, Brightman L, Hunzeker C, Hale EK, Karen JK, et al. Successful treatment of atrophic postoperative and traumatic scarring with carbon dioxide ablative fractional resurfacing: quantitative volumetric scar improvement. Arch Dermatol. 2010;146(2):133-40.
8. Whang SW, Lee KY, Cho SB, Lee SJ, Kang JM, Kim YK, et al. Burn scars treated by pinhole method using a carbon dioxide laser. J Dermatol. 2006;33(12):869-72.
9. Chan NP, Ho SG, Yeung CK, Shek SY, Chan HH. Fractional ablative carbon dioxide laser resurfacing for skin rejuvenation and acne scars in Asians. Lasers Surg Med. 2010;42(9):615-23.
10. Nowak KC, McCormack M, Koch RJ. The effect of superpulsed carbon dioxide laser energy on keloid and normal dermal fibroblast secretion of growth factors: a serum-free study. Plast Reconstr Surg. 2000; 105(6):2039-48.
11. Manolis EN, Kaklamanos IG, Spanakis N, Filippou DK, Panagiotaropoulos T, Tsakris A, et al. Tissue concentration of transforming growth factor beta1 and basic fibroblast growth factor in skin wounds created with a CO_2 laser and scalpel: a comparative experimental study, using an animal model of skin resurfacing. Wound Repair Regen. 2007;15(2): 252-7.

Correspondência para: Alessandra Grassi Salles
Rua Joaquim Floriano, 466 – cj. 2.102 – Itaim Bibi – São Paulo, SP, Brasil – CEP 04534-002
E-mail: agsalles@uol.com.br