



# Complicações de autoinjeção de agentes químicos para aumento muscular

## *Complications in self-injection of chemicals to increase muscle*

FRANCISCO FELIPE LAITANO <sup>1\*</sup>

ANAJARA GAZZALE <sup>1</sup>

EVANDRO JOSÉ SIQUEIRA <sup>1</sup>

PEDRO DJACIR ESCOBAR MARTINS <sup>1,2</sup>

MILTON PAULO DE OLIVEIRA <sup>1,2</sup>

### ■ RESUMO

O número de frequentadores de academia que utilizam injeções de substâncias oleosas para aumentar o volume muscular artificialmente, buscando, com essa prática, uma melhora cosmética dos músculos que não responderiam aos treinamentos, vem aumentando. Apesar dos efeitos imediatos e dos bons resultados estéticos como aumento de volume ou modificação do contorno de várias áreas do corpo, a infiltração de óleo pode levar a diversas complicações a curto e longo prazo, que muitas vezes são irreversíveis. A conscientização e atuação das entidades de classes médicas e sanitárias tornam-se fundamentais na profilaxia e controle deste problema. Neste artigo revisamos as complicações e ainda relatamos o caso de um paciente com complicações locais importantes secundárias a injeção de óleo.

**Descritores:** Óleo mineral; Medicamentos à base de vitaminas e minerais; Reação adversa.

### ■ ABSTRACT

The number of gym goers who self-inject oily substances to increase muscle volume artificially and thereby improve the aesthetic appearance of their muscles that are unresponsive to training is increasing. Although immediate effects and satisfactory aesthetic results such as increased volume or changes in the contour of several areas of the body might be observed, oil infiltration might cause several short- and long-term complications, which are often irreversible. The awareness and actions of medical and health professional societies are fundamental for the prevention and control of this problem. In this article, possible complications are reviewed, and the case of a patient with severe local complications caused by oil injection is reported.

**Keywords:** Mineral oil; Vitamin and mineral-based medicines; Adverse reaction.

Instituição: Hospital São Lucas da PUCRS,  
Porto Alegre, RS, Brasil.

Artigo submetido: 28/2/2013.

Artigo aceito: 13/4/2013.

DOI: 10.5935/2177-1235.2016RBCP0022

<sup>1</sup> Hospital São Lucas da PUCRS, Porto Alegre, RS, Brasil.

<sup>2</sup> Sociedade Brasileira de Cirurgia Plástica, São Paulo, SP, Brasil.

## INTRODUÇÃO

A injeção de substâncias químicas líquidas como óleos tem sido usada como uma intervenção não cirúrgica para o aumento do contorno corporal há várias décadas<sup>1,2</sup>. Esta prática pode estar associada a complicações tardias graves e tem sido assunto controverso dentro da comunidade médica.

Complicações locais e sistêmicas decorrentes da infiltração destas substâncias têm ocorrido seguidamente, especialmente após procedimentos cosméticos praticados por não médicos. Nos dias de hoje, estas atividades têm sido corriqueiras entre praticantes de musculação<sup>3,4</sup>. Desfiguração, migração errática, tumorações, lesões granulomatosas e esclerosantes, ulcerações, patologias pulmonares e casos graves como embolia pulmonar e morte são amplamente descritos na Literatura<sup>1,3,5-10</sup>.

Injeções de substâncias oleosas podem causar reações de corpo estranho e recebem nomenclatura de acordo com o material injetado: parafinoma, oleoma<sup>4</sup>.

As áreas frequentemente abordadas são tórax anterior incluindo as mamas<sup>1,3,4</sup>, glúteos<sup>9,10</sup> e genitais<sup>2,6-8,11,12</sup>.

O objetivo deste trabalho é revisar as complicações da autoinjeção de substâncias químicas com o intuito de aumentar o volume em determinadas áreas anatômicas. Ainda, relatar um caso de autoinjeção de óleo mineral no tronco e membros superiores, apresentando os resultados preliminares do tratamento cirúrgico seriado.

## REVISÃO DAS COMPLICAÇÕES

O uso de substâncias para preenchimento com fins de reconstrução ou estético é antigo, e teve início em 1899 com o cirurgião austríaco Robert Gersuny, quando este injetou óleo mineral no escroto de um paciente para mimetizar o testículo que este perdera<sup>13,14</sup>.

Desde o início de sua aplicação, relatos de efeitos adversos decorrentes da aplicação de substâncias à base de óleos são publicados na literatura médica, como: inflamação da pele, edema duro, abscessos estéreis e linfangite difusa<sup>15</sup>, calcificações nos tecidos comprometidos e vasculite<sup>16</sup>. Em 1906, Heidingsfeld descreveu nódulos subcutâneos desfigurantes em dois pacientes que aplicaram óleo de parafina nas ritides da face<sup>17</sup>.

O termo parafinoma ou oleoma é usado para definir uma reação do tipo corpo estranho, não alérgica, produzida pela injeção de substâncias oleosas minerais, vegetais ou animais, originando placas irregulares, endurecidas, que acometem pele e subcutâneo, e que podem, posteriormente, sofrer ulceração<sup>18</sup>.

Um dos locais de injeção para aumento de volume mais reportados na literatura é o pênis. As consequências da aplicação no pênis destes óleos

podem ser de deformidades, necroses, função erétil comprometida e ulcerações, além de parafinoma<sup>19,20</sup>.

Apesar dos relatados efeitos adversos, vem aumentando o número de fisiculturistas que utilizam injeções de óleos para aumentar o volume muscular artificialmente, e tal prática tem crescido entre frequentadores de academias que vislumbram, com isso, uma melhora cosmética dos músculos que não responderiam aos treinamentos. O primeiro caso relatado na literatura científica no Brasil data do final da década de 80<sup>16</sup>.

As injeções sistemáticas de substâncias oleosas por via intramuscular causam um aumento volumétrico localizado. Porém, este aumento não é relacionado à hipertrofia muscular ou a qualquer evento adaptativo fisiológico, tendo apenas um efeito cosmético duvidoso, pois o resultado da aparência do músculo pode não mais se assemelhar à anatomia do músculo normal. O volume injetado ocupa um espaço no local de aplicação, dentro do ventre muscular ou no tecido subcutâneo adjacente, não sendo absorvido pelo organismo e resultando numa reação de corpo estranho. A análise histológica revela o que é chamado de “padrão queijo suíço” do oleoma, pois a imagem histológica apresenta lóbulos de gordura com células gigantes e macrófagos espumosos envolta, com tecido fibroso juntamente.

A latência entre a infiltração da substância e a ocorrência desta reação é bastante variável, podendo ocorrer desde alguns dias até muitos anos após as injeções<sup>18</sup>.

Darsow et al.<sup>3</sup> relatam o caso de nódulos subcutâneos em um culturista devido à injeção de óleo de gergelim com intuito de aumentar o volume muscular do local injetado. Koopman et al.<sup>21</sup> também relatam um caso de uso de injeções de óleo de gergelim. O indivíduo injetava óleo de gergelim nos bíceps, ombros e membros inferiores, desenvolvendo vasculite e apresentava grandes lesões na pele nos locais de aplicações, com edema e necrose nos músculos injetados.

Restrepo et al.<sup>10</sup> apresentam o caso de dois culturistas e seis transexuais que apresentaram complicações respiratórias graves após injeções de silicone fluido, sendo que dois destes indivíduos faleceram. Os culturistas haviam injetado silicone nos músculos peitorais e braços.

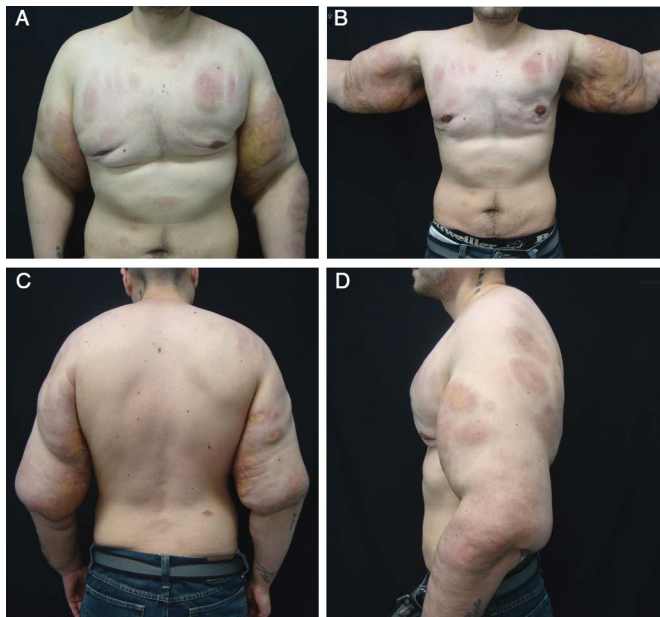Outra complicação rara, porém relatada na literatura, é o caso de um paciente com carcinoma epidermoide de pênis secundário à injeção de óleo mineral<sup>22</sup>.

Quando possível, o tratamento de escolha é a ressecção completa do tecido acometido para evitar recorrência das reações adversas<sup>8,23</sup>. O tratamento cirúrgico deve ser realizado com fechamento sem tensão e, se necessário, de forma parcial, com de mais de uma intervenção.

A injeção destes materiais vem sendo aplicada principalmente por indivíduos não médicos, que não conhecem a procedência do material que utilizam e muito menos as consequências desastrosas desta prática ilegal. Além disso, estes pacientes devem ter um acompanhamento psicológico regrado, para que aprendam a conviver com as deformidades permanentes e as possíveis complicações secundárias a injeção destas substâncias.

## RELATO DE CASO

Paciente masculino, 33 anos, referia ter iniciado aplicações de óleo mineral por indicação no ambiente da academia de ginástica. As aplicações seriadas se seguiram por 3 meses no tórax anterior e braços, sendo interrompidas há 2 anos. Alguns meses após o término das injeções, já apresentava lesões expansivas na região torácica anterior e braços, caracterizadas como massas e nódulos firmes e irregulares no subcutâneo aderidos a planos profundos; além de uma coloração violácea na pele acometida (Figura 1).



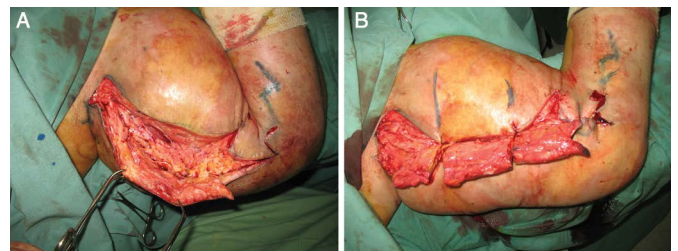
**Figura 1.** Pré-operatório: Lesões expansivas caracterizadas como massas e nódulos firmes e irregulares no subcutâneo aderidos e de uma coloração violácea na pele em membros superiores e tórax. A: Visão anterior. B: Vista anterior com membros superiores abduzidos. C: Visão posterior. D: Visão de perfil esquerdo.

Houve extravasamento indesejado e irregular para os antebraços, principalmente à esquerda. As lesões apresentaram estabilização do crescimento, sendo sempre indolores, e mantendo-se estáveis até o momento. Não apresentava sintomas compressivos ou outras queixas. O paciente não apresentava nenhuma comorbidade, porém, com queixas de prejuízo à vida de

relação. Suas queixas eram direcionadas aos membros, não tendo interesse em abordar a região torácica.

A ultrassonografia dos membros mostrou espessamento do tecido subcutâneo associado à acentuação da ecogenicidade com áreas císticas ovaladas e alongadas de permeio, compatível com granuloma de corpo estranho, celulite e ou neoformação vascular. A tomografia computadorizada evidenciou espessamento e edema do subcutâneo e musculatura dos braços.

Após avaliação pré-operatória, o paciente foi submetido à cirurgia. Iniciou-se pela face medial do braço esquerdo, a principal queixa do paciente, por incisão semelhante à de braquioplastia (do cavo axilar ao cotovelo). Durante o transoperatório, identificou-se na peça cirúrgica tecido fibro-gorduroso bastante vascularizado, sem plano de clivagem (Figura 2). Realizou-se fechamento por planos, com colocação de drenos de aspiração (Portovak ¼). Houve boa evolução pós-operatória, sem infecção ou deiscência da ferida. A cicatriz evoluiu com bom aspecto.

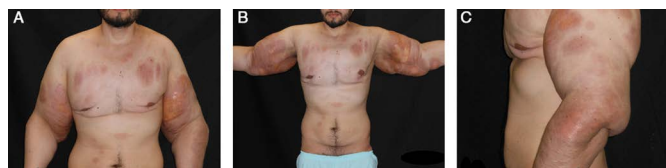


**Figura 2.** Transoperatório da primeira cirurgia. A: Marcação e excesso de tecido que deve ser ressecado. B: Observar tecido fibro-gorduroso bem vascularizado e sem plano de clivagem.

Após dois meses, foi submetido à cirurgia no braço esquerdo, semelhante à realizada no braço direito. Os resultados de ambos os procedimentos foram bastante limitados, porém adequados e o paciente mostrou-se satisfeito com esta modificação inicial, estando ciente do caráter deformante permanente das lesões, mesmo com o tratamento cirúrgico, e da necessidade de novas intervenções no futuro (Figura 3).

## CONCLUSÃO

A injeção de substâncias químicas líquidas como óleos e silicone no contorno corporal tem apresentado incidência crescente e mostra, invariavelmente, sequelas irreversíveis e disfórmicas. São diversas as complicações após aplicação destes agentes químicos. Além disso, transtornos psiquiátricos são frequentemente encontrados nesses pacientes. A associação da prática não médica com fins estéticos em academias de fisiculturismo cria condições favoráveis para a ocorrência de casos semelhantes ao apresentado neste trabalho. A conscientização e atuação das



**Figura 3.** Resultado após 3 meses da segunda cirurgia. A: Visão anterior. B: Visão anterior com membros superiores abduzidos. C: Visão de perfil esquerdo.

entidades de classes médicas e sanitárias torna-se fundamental na profilaxia e controle deste problema, pois o tratamento destes pacientes têm se mostrado complexo e limitado.

## REFERÊNCIAS

- Chen M, Yalamanchili C, Hamous J, Piskun MA, Weis B. Acute inflammatory response of the male breasts secondary to self-injection of petroleum jelly: a case report. *South Med J*. 2008;101(4):422-4. PMID: 18360333 DOI: <http://dx.doi.org/10.1097/SMJ.0b013e3181684ae4>
- Rollins CE, Reiber G, Guinee DG Jr, Lie JT. Disseminated lipogranulomas and sudden death from self-administered mineral oil injection. *Am J Forensic Med Pathol*. 1997;18(1):1003. DOI: <http://dx.doi.org/10.1097/00000433-199703000-00019>
- Darsow U, Bruckbauer H, Worret WI, Hofmann H, Ring J. Subcutaneous oleomas induced by self-injection of sesame seed oil for muscle augmentation. *J Am Acad Dermatol*. 2000;42(2 Pt 1):292-4. DOI: [http://dx.doi.org/10.1016/S0190-9622\(00\)90144-0](http://dx.doi.org/10.1016/S0190-9622(00)90144-0)
- Munch IC, Hvolris JJ. Body building aided by intramuscular injections of walnut oil. *Ugeskr Laeger*. 2001;163(48):6758. PMID: 11768903
- Chen YC, Chen ML, Chiu YM. A case of mimicking angioedema: chin silicone granulomatous reaction spreading all over the face after receiving liquid silicone injection forty years previously. *Chin Med J (Engl)*. 2011;124(11):1747-50.
- Bhagat R, Holmes IH, Kulaga A, Murphy F, Cockcroft DW. Self-injection with olive oil. A cause of lipoid pneumonia. *Chest*. 1995;107(3):875-6. PMID: 7874970 DOI: <http://dx.doi.org/10.1378/chest.107.3.875>
- Akkus E, Iscimen A, Tasli L, Hattat H. Paraffinoma and ulcer of the external genitalia after self-injection of vaseline. *J Sex Med*. 2006;3(1):170-2. DOI: <http://dx.doi.org/10.1111/j.1743-6109.2005.00096.x>
- Cohen JL, Keoleian CM, Krull EA. Penile paraffinoma: self-injection with mineral oil. *J Am Acad Dermatol*. 2001;45(6 Suppl):S222-4. DOI: <http://dx.doi.org/10.1067/mjd.2001.103995>
- Zamora AC, Collard HR, Barrera L, Mendoza F, Webb WR, Carrillo G. Silicone injection causing acute pneumonitis: a case series. *Lung*. 2009;187(4):241-4. PMID: 19430832 DOI: <http://dx.doi.org/10.1007/s00408-009-9150-x>
- Restrepo CS, Artunduaga M, Carrillo JA, Rivera AL, Ojeda P, Martinez-Jimenez S, et al. Silicone pulmonary embolism: report of 10 cases and review of the literature. *J Comput Assist Tomogr*. 2009;33(2):233-7. PMID: 19346851 DOI: <http://dx.doi.org/10.1097/RCT.0b013e31817ecb4e>
- Thomas P, Boussuges A, Gannier M, Quénee V, Donati S, Ayem ML, et al. Fat embolism after intrapenile injection of sweet almond oil. *Rev Mal Respir*. 1998;15(3):307-8.
- Behar TA, Anderson EE, Barwick WJ, Mohler JL. Sclerosing lipogranulomatosis: a case report of scrotal injection of automobile transmission fluid and literature review of subcutaneous injection of oils. *Plast Reconstr Surg*. 1993;91(2):352-61. PMID: 8430154 DOI: <http://dx.doi.org/10.1097/00006534-199302000-00024>
- Best FW, Mason HL, DeWeerd JN, Dahlin DC. Sclerosing lipogranuloma of the male genitalia produced by mineral oil. *Proc Staff Meet Mayo Clin*. 1953;28(22):623-31.
- Gersuny R. Harte und weiche paraffin prothesen. *Zentralbl Chir*. 1903;30:1.
- Di Benedetto G, Pierangeli M, Scalise A, Bertani A. Paraffin oil injection in the body: an obsolete and destructive procedure. *Ann Plast Surg*. 2002;49(4):391-6. DOI: <http://dx.doi.org/10.1097/00006534-200210000-00010>
- Figueiredo VC, Silva PRP, Trindade RS, De Rose EH. Doping cosmético: a problemática das aplicações intramusculares de óleos. *Rev Bras Med Esporte*. 2011;17(1):56-61. DOI: <http://dx.doi.org/10.1590/S1517-86922011000100011>
- Heidingsfeld ML. Histopathology of paraffin prosthesis. *J Cutan Dis*. 1906;24:513-21.
- Magrin PF, de Oliveira Ribeiro C, Quevedo Filho LP, Barbosa Durães SM, Rochael MC. Oleoma: A case report with good response to tetracycline. *Dermatol Online J*. 2010;16(10):7.
- Jeong JH, Shin HJ, Woo SH, Seul JH. A new repair technique for penile paraffinoma: bilateral scrotal flaps. *Ann Plast Surg*. 1996;37(4):386-93. DOI: <http://dx.doi.org/10.1097/0000637-199610000-00007>
- Santucci RA, Zehring RD, McClure D. Petroleum jelly lipogranuloma of the penis treated with excision and native skin coverage. *Urology*. 2000;56(2):331. PMID: 10925113 DOI: [http://dx.doi.org/10.1016/S0090-4295\(00\)00625-7](http://dx.doi.org/10.1016/S0090-4295(00)00625-7)
- Koopman M, Richter C, Parren RJ, Janssen M. Bodybuilding, sesame oil and vasculitis. *Rheumatology (Oxford)*. 2005;44(9):1135. DOI: <http://dx.doi.org/10.1093/rheumatology/keh712>
- Ciancio SJ, Coburn M. Penile salvage for squamous cell carcinoma associated with mineral oil injection. *J Urol*. 2000;164(5):1650. PMID: 11025729 DOI: [http://dx.doi.org/10.1016/S0022-5347\(05\)67053-X](http://dx.doi.org/10.1016/S0022-5347(05)67053-X)
- Hazani R, Engineer N. Surreptitious injection of mineral oil: a case report of sclerosing lipogranulomatosis. *Ann Plast Surg*. 2008;61(5):555-8. PMID: 18948786 DOI: <http://dx.doi.org/10.1097/SAP0b013e31816d8316>

\*Autor correspondente:

**Francisco Felipe Laitano**

Rua Farnese, 199/501, Bela Vista, Porto Alegre, RS, Brasil

CEP 90450-180

E-mail: fflpoa@hotmail.com