

Mastoplastia de aumento periareolar com descolamento subfascial rombo

Subfascial periareolar breast augmentation undermining using breast dissector

ANTONIO MARCOS CABRERA
GARCIA¹
BEATRIZ G. B. C. GARCIA²
MARINALVA DA SILVA³

RESUMO

Introdução: O uso dos implantes de gel de silicone para o aumento do volume das mamas marcou uma nova era na história da Cirurgia Plástica. A abordagem inicial pelo sulco submamário foi estendida para incisões axilares e na região areolar. A posição do implante com relação ao músculo peitoral também apresentou variações. **Objetivo:** Descrever o uso do descolamento mamário subfascial rombo através de uma abordagem periareolar inferior e transmamária, praticado com um afastador articulado. **Método:** Vinte e seis pacientes com hipomastia foram estudadas de janeiro a setembro 2009. Todas foram submetidas a mastoplastia de aumento com prótese de gel de silicone via areolar inferior através de uma abordagem periareolar inferior e transmamária, praticada com um afastador articulado para as gluteoplastias de aumento sem auxílio videoendoscópico. **Resultados:** A idade média foi de 29,96 anos. Todos os casos apresentaram boa evolução. O tamanho médio das próteses foi de 294,80 ml. Houve deiscência parcial em apenas um caso e total bilateral em outro. Não houve formação de hematomas ou infecção. **Conclusão:** O uso do descolamento rombo subfascial mamário, praticado com descolador articulado, por via areolar inferior mostrou ser uma alternativa factível, relativamente rápida, segura e reprodutível para a colocação de implantes de silicone nas mastoplastias de aumento.

Descritores: Mama/cirurgia. Mamoplastia. Implante mamário/métodos.

SUMMARY

Background: The usage of textured silicone prosthesis in breast augmentation has marked a new era in the history of Plastic Surgery. The initial approach using the inframammary fold was extended to axillary or periareolar incisions. Even the position of the implants has varied concerning the pectoralis major muscle. **Objective:** To describe the use of subfascial periareolar breast augmentation undermining using a breast dissector. **Methods:** Twenty six patients with hypomasty were studied from January to September 2009. All of them were submitted to breast augmentation surgery with silicone implant using a subfascial periareolar pathway without endoscopic assistance. **Results:** The medium age was 29.96 years old. The medium silicone prosthesis volume used was 294.80 ml. The patients post surgical evolution was considered good. We have no infection or hematoma. There was 1 case of partial dehiscence and one case of total and bilateral dehiscence. **Conclusion:** The subfascial periareolar breast augmentation undermining using a breast dissector appears to be an alternative which provides a rapid, safe and reproducible surgical for breast augmentation surgery using silicone implants.

Descriptors: Breast/surgery. Mammoplasty. Breast implantation/methods.

Trabalho realizado no Specialite
Centro Médico, Guarapuava, PR,
Brasil.

Artigo submetido pelo
SGP (Sistema de Gestão de
Publicações) da RBCP.

Artigo recebido: 23/6/2010
Artigo aceito: 9/9/2010

1. Membro Titular da Sociedade Brasileira de Cirurgia Plástica, Cirurgião plástico do Specialite Centro Médico – Guarapuava, PR.
2. Membro Titular da Sociedade Brasileira de Dermatologia, Dermatologista do Specialite Centro Médico – Guarapuava, PR.
3. Auxiliar de Enfermagem do Specialite Centro Médico – Guarapuava, PR.

INTRODUÇÃO

A cirurgia plástica de aumento mamário tem se tornado cada vez mais frequente tanto no nosso meio quanto em outros países, estimulada pela grande divulgação efetuada pela mídia leiga e por mudança de fatores culturais que valorizam maior volume das mamas como sendo padrão de beleza¹⁻⁸.

O uso dos implantes de gel de silicone para o aumento do volume das mamas marcou uma nova era na história da Cirurgia Plástica^{1,5,8,9}. Desde 1962, quando Cronin e Gero desenvolveram as primeiras próteses, a cirurgia de mastoplastia de aumento tem sofrido uma evolução crescente^{1,9,10}. A abordagem inicial pelo sulco submamário foi estendida para incisões axilares e na região areolar^{5,6,10}. A posição do implante com relação ao músculo peitoral também apresentou variações, sendo de início pré-peitoral^{9,10}, depois, subpeitoral^{2,9}, mista⁶ e, mais recentemente, subfascial¹, sendo colocada sob a fáscia e em posição anterior ao músculo peitoral maior^{1,3}.

O objetivo deste trabalho é descrever o uso do descolamento mamário subfascial rombo através de uma abordagem periareolar inferior e transmamária, praticado com um afastador articulado (Figuras 1 e 2) como o descrito por Gonzáles¹¹ para as gluteoplastias de aumento.

MÉTODO

No período compreendido entre janeiro e setembro de 2009, na cidade de Guarapuava-PR, praticamos a mastoplastia de aumento com incisão areolar inferior em 26 pacientes com hipomastia (Tabela 1).

As pacientes selecionadas apresentavam quadro de hipomastia sem flacidez de pele e com aréola favorável ao procedimento, ou seja, diâmetro areolar maior ou igual a 4 cm¹² (Figuras 3 a 5). O tipo do implante empregado foi

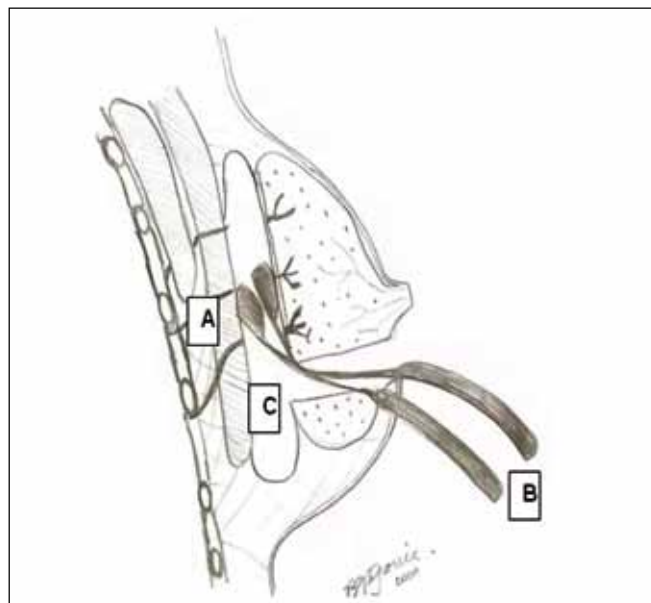


Figura 1 - Representação do uso do descolador rombo (B) na confecção da loja anatômica em cirurgia de mastoplastia de aumento com colocação de prótese de silicone. (A): vasos sanguíneos; (C): loja anatômica.

o de gel de silicone, texturizado e redondo. O tamanho do implante levou em consideração a expectativa da paciente, o tamanho da mama previamente ao procedimento, a altura e o diâmetro do tórax da paciente^{1,9,10}.

A posição operatória utilizada foi o decúbito dorsal, com braços posicionados em 90° em relação ao tórax, sem inclinação do dorso.

O método anestésico utilizado mais comumente foi o bloqueio peridural torácico, associado a infiltração da mama e da região areolar com solução de xilocaína a 0,5% mais adrenalina 1/500.000^{4,5}. Em alguns poucos casos, utilizou-se como método anestésico apenas a infiltração descrita⁴. Todas as pacientes foram submetidas a sedação

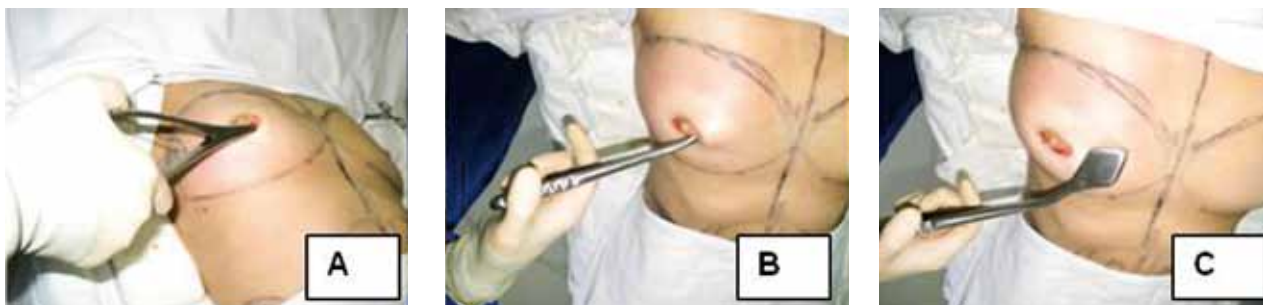

Figura 2 - Detalhe da técnica operatória. A e B: dissecação romba subfascial. C: descolador articulado.

Tabela 1 – Representação dos dados encontrados no presente estudo.

Nome	Idade	Sexo	Tamanho da prótese D / E	Incisão	Tempo de evolução	Intercorrências	Comorbidades
HBC	24	F	340 / 340	Areolar interior	32 semanas	Enfisema subcutâneo	Ausentes
MS	35	F	340 / 340	Areolar interior	32 semanas		Ausentes
SL	31	F	300 / 300	Areolar interior	31 semanas		Ausentes
SS	23	F	160 / 230	Areolar interior	30 semanas		Ausentes
VM	38	F	340 / 340	Areolar interior	29 semanas		Ausentes
KRM	38	F	300 / 300	Areolar interior	23 semanas		Ausentes
FN	29	F	300 / 300	Areolar interior	21 semanas	Equimose	Ausentes
RP	32	F	310 / 310	Areolar interior	21 semanas	Deiscência parcial	Ausentes
ICS	42	F	340 / 340	Areolar interior	20 semanas		Ausentes
AI	36	F	300 / 300	Areolar interior	17 semanas		Ausentes
CF	28	F	300 / 300	Areolar interior	13 semanas	Enfisema subcutâneo	Ausentes
JR	43	F	190 / 190	Areolar interior	13 semanas		Ausentes
SCC	23	F	230 / 230	Areolar interior	12 semanas		Ausentes
GSS	37	F	340 / 340	Areolar interior	11 semanas		Ausentes
CAC	38	F	300 / 300	Areolar interior	11 semanas	Enfisema subcutâneo	Ausentes
AMS	19	F	380 / 380	Areolar interior	10 semanas		Ausentes
AKB	22	F	190 / 190	Areolar interior	9 semanas		Ausentes
JP	29	F	260 / 260	Areolar interior	8 semanas		Ausentes
EB	23	F	300 / 300	Areolar interior	8 semanas	Equimose	Ausentes
LS	37	F	300 / 300	Areolar interior	8 semanas		Ausentes
EFS	22	F	325 / 325	Areolar interior	8 semanas		Ausentes
MLS	41	F	240 / 200	Areolar interior	7 semanas		Ausentes
FN	18	F	350 / 350	Areolar interior	7 semanas	Deiscência bilateral	Ausentes
SAT	28	F	300 / 300	Areolar interior	6 semanas		Ausentes
AC	22	F	300 / 300	Areolar interior	5 semanas		Ausentes
CK	21	F	325 / 325	Areolar interior	4 semanas		Ausentes

endovenosa com midazolam e propofol, sob monitorização e acompanhamento do anestesiologista. Foi realizada profilaxia com antibiótico na indução anestésica, o qual foi mantido por 48 horas.

A via de acesso praticada foi a incisão areolar inferior em todos os casos, com liberação transglandular através

de incisão com lâmina de bisturi até atingir a fáscia do músculo peitoral maior, que também foi incisada. A partir de então, passamos a usar o descolador articulado para a liberação do plano anatômico subfascial (Figura 1). Nesse passo cirúrgico foi feita apenas a dissecação roma, elevando-se a fáscia do músculo peitoral e o tecido

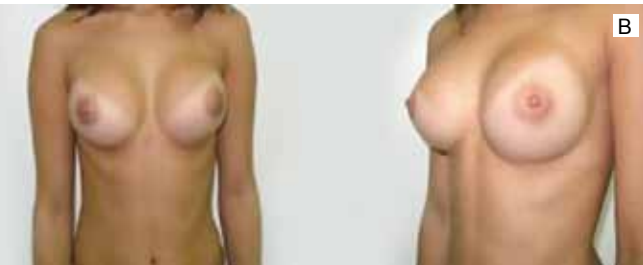
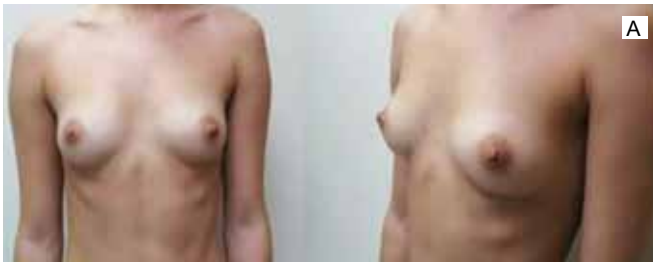
Figura 3 - Caso 1. A: Pré-operatório. B: Pós-operatório com 26 semanas de evolução.

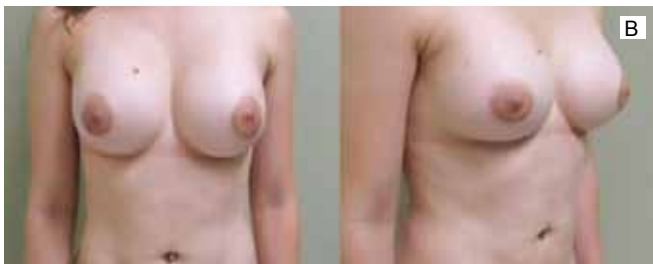
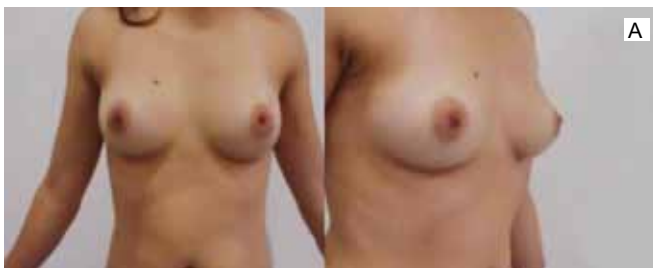
Figura 4 - Caso 2. A: Pré-operatório. B: Pós-operatório com 18 semanas de evolução.

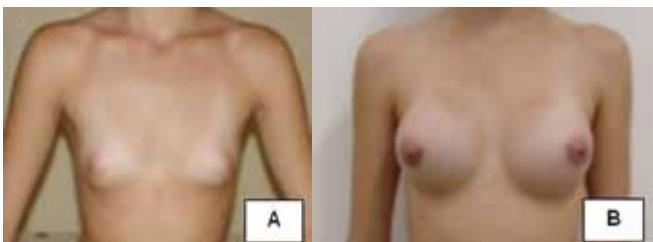

Figura 5 - Caso 3. A: Pré-operatório. B: Pós-operatório com 30 semanas de evolução.

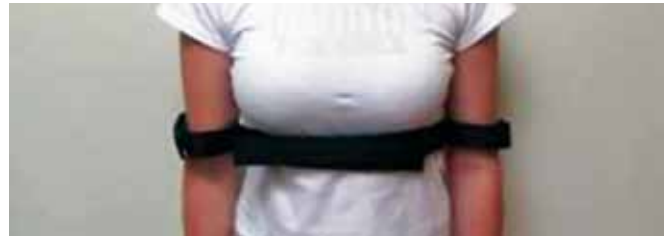

Figura 6 - Faixa contentora externa.

mamário suprajacente a ela, até os limites externos previamente marcados no tórax da paciente. Nesse passo, não houve o uso de eletrocautério ou qualquer outro método de hemostasia. Após a liberação, a loja assim confeccionada foi inspecionada com o uso de um afastador com fonte de luz e nenhum ponto de sangramento importante foi evidenciado. Os implantes de silicone foram, então, posicionados nesse espaço. O tecido mamário e a fáscia foram aproximados com pontos de nylon 3-0, separados. A subderme foi aproximada com pontos de nylon 4-0, separados, e a cirurgia foi finalizada com sutura intradérmica contínua de monocryl 4-0.

No pós-operatório, as pacientes foram orientadas a manter compressão elástica por 4 semanas, assim como o uso de faixa contentora externa pelo mesmo período (Figura 6), sendo liberadas para as suas atividades habituais em 1 semana. O período de internação variou de 12 a 24 horas. O tempo de seguimento variou de 4 a 32 semanas (média de 15,23 semanas).

RESULTADOS

Foram avaliados 26 pacientes do sexo feminino (Tabela 1) que apresentavam hipomastia sem flacidez de pele e com aréola favorável ao procedimento, ou seja, diâmetro areolar maior ou igual a 4 cm. A idade das pacientes variou de 18 a 43 anos (média 29,96 anos). Nenhuma das pacientes apresentava comorbidades. Três (11,53%) pacientes eram tabagistas.

Três (11,53%) pacientes apresentaram enfisema subcutâneo na região esternal e infraclavicular, que desapareceu espontaneamente, sem implicações sistêmicas. Duas (7,69%) pacientes apresentaram equimoses em pólo inferior e cinco (19,23%) apresentaram hipoestesia da região areolar, com recuperação espontânea. Nenhum caso de anestesia da região areolar foi observado.

Não foi usado sistema de drenagem do espaço peri-prótese. Nenhum caso de hematoma foi observado durante o período de seguimento das pacientes. Os volumes dos implantes variaram de 190 ml a 380 ml, com média de

294,80 ml. A complicação precoce mais comum foi a deiscência de pele parcial unilateral em um (3,85%) caso e total, bilateral, em outro (3,85%), que evoluíram bem após ressutura com bloqueio anestésico local.

O tempo da cirurgia, desde a infiltração da região areolar e da mama até a sutura final, variou de 32 minutos a 80 minutos (média 52 minutos).

DISCUSSÃO

A mastoplastia de aumento tem se tornado muito comum devido a grande procura pelas pacientes, motivadas, talvez, por uma mudança cultural em relação ao tamanho das mamas, associada à pressão por parte da mídia¹⁻⁸.

As técnicas de aumento mamário comumente têm como base o uso de implantes de gel de silicone, porém apresentam grande variação quanto às vias de acesso e posicionamento dos implantes, com relação à glândula mamária e a fáscia e o músculo peitoral maior^{1-3,9,10}.

A via de acesso pode ser o sulco submamário, axilar ou areolar⁹. A via areolar pode ser posicionada como areolar inferior, superior ou transareolomamilar¹. Porém, a cicatriz resultante deve ser bem camuflada para atingir o efeito estético agradável dado pelo aumento mamário^{9,10}. A cicatriz em posição areolar inferior, como aqui utilizado, permite um disfarce natural dado pela variação de cores entre a aréola e a pele circunjacente¹⁰.

O plano anatômico retroglandular permite um aspecto de naturalidade e pode corrigir pequenas ptoses, porém pode deixar o implante aparente nas mulheres muito magras^{1-3,6,9}. Na posição submuscular, a cobertura do implante é mais eficaz, porém com a força muscular agindo sobre a prótese podem ocorrer distorções e assimetrias, sendo ainda associado a um maior desconforto pós-operatório^{1,9,10}. O uso da técnica em duplo plano, como descrito por Tebbetts^{6,9}, diminui o risco de alterações de contorno dos implantes, porém leva em conta diferentes graus de liberação e descolamento do músculo peitoral, representando uma dificuldade técnica maior^{9,10}.

A técnica subfascial descrita por Graf et al.^{1,3,13} permite o posicionamento do implante sob a fáscia do músculo peitoral maior, fornecendo uma cobertura mais eficaz e permitindo boa estabilidade da prótese. Inicialmente, essa técnica foi descrita para procedimento de mastoplastia de aumento por via axilar e com o uso de descolamento auxiliado por videoendoscopia¹³. Posteriormente, essa via de acesso foi usada apenas com dissecação roma, como descrito por Munhoz et al.³ não sendo observado sangramento ou outras

complicações, mesmo sem o auxílio da videoendoscopia³. Tal fato também observamos nos casos citados nesse estudo, que foram realizados por dissecação roma subfascial, porém com via de acesso areolar inferior.

O uso do descolamento roma subfascial com o descolador articulado descrito por Gonzáles¹¹ para gluteoplastia de aumento permitiu a confecção de uma loja subfascial sem sangramentos e em tempo hábil, valendo-se do princípio da ruptura longitudinal dos vasos, com subsequente retração dos cotos arteriais e venosos, indo de encontro a trabalhos realizados em outras áreas anatômicas, como a face, como descrito por Luz et al.¹⁴. Tal técnica dispensa o uso de videoendoscopia, procedimento esse que necessita de treinamento específico e requer equipamento de alto custo³.

As complicações recentes que tivemos foram deiscência parcial de uma aréola em uma paciente e total de ambas aréolas em outra paciente. Tais complicações nos dois casos foram relacionadas ao não seguimento das orientações com relação a repouso e uso de cinta contentora, referidos pelas próprias pacientes. Porém, as pacientes apresentaram boa evolução após ressutura. Não tivemos nenhum caso de hematoma, mesmo não usando eletrocautério na loja de dissecação ou qualquer sistema de drenagem pós-operatória. Também não tivemos nenhum caso de infecção nos casos avaliados.

Com relação a complicações tardias, como contratura capsular, o pequeno tempo de seguimento não permitiu maiores observações.

CONCLUSÃO

Apesar de nossa casuística ser relativamente pequena, concluímos que o uso do descolamento roma subfascial mamário, praticado com descolador articulado, por via areolar inferior demonstrou ser uma alternativa factível, relativamente rápida, segura e reprodutível para a colocação de implantes de silicone nas mastoplastias de aumento.

REFERÊNCIAS

1. Graf R, Auersvald A, Biggs T. Mastoplastias de aumento: problemas e soluções. In: Mélega JM, Baroudi R, eds. Cirurgia plástica – fundamentos e arte: cirurgia estética. São Paulo: Medsi; 2003. p.591-607.
2. Wells AS, Young VL, Andriole, DA. Mastoplastia de aumento. In: Atlas de cirurgia da mama. Rio de Janeiro: Revinter; 1997. p.321-46.
3. Munhoz AM, Fells K, Arruda E, Montag E, Okada A, Aldrighi C, et al. Subfascial transaxillary breast augmentation without endoscopic assistance: technical aspects and outcome. *Aesthetic Plast Surg*. 2006;30(5):503-12.

4. Fachinelli A, Fachinelli FA. Anestesia local em mamoplastia de aumento. *Arq Catarin Med.* 2007;36(supl.1):20-2.
5. D'Avila AK, Gonçalves GA, Accioli Vasconcellos Z, Accioli Vasconcellos JJ, Vieira VJ, Bins-Ely, J, et al. Mamoplastia de aumento: revisão dos resultados em 352 pacientes. *Arq Catarin Med.* 2007;36(supl.1):169-72.
6. Cheffe M. Implante mamário em duplo plano. *Arq Catarin Med.* 2007; 36(supl.1):148-50.
7. Franco T, Franco D, Treiger N. Enfisema subcutâneo durante inclusão de prótese de silicone mamária. Relato de caso. *Rev Bras Anesthesiol.* 2007;57(4):414-20.
8. Vázquez G, Moretti E, Pellón A, Audouin F. The importance of the areolar smooth muscle in augmentation mastoplasty. *Aesthetic Plast Surg.* 2009;33(3):298-301.
9. LaTrenta GS. Breast augmentation. In: Rees TD, LaTrenta GS, eds. In: *Aesthetic plastic surgery.* Philadelphia:WB Saunders;1994. p.1003-49.
10. Wilkinson TS. Breast augmentation by periareolar incisions. In: Georgiade NG, ed. *Aesthetic breast surgery.* Baltimores:Williams & Wilkins;1983. p.71-86.
11. Gonzales R. Augmentation gluteoplasty: the XYZ method. *Aesthetic Plast Surg.* 2004;28(6):417-25.
12. Sanuki J, Fukuma E, Uchida Y. Morphologic study of nipple-areola complex in 600 breasts. *Aesthetic Plast Surg.* 2009;33(3):295-7.
13. Graf RM, Bernardes A, Auersvald A, Damasio RC. Subfascial endoscopic transaxillary augmentation mammoplasty. *Aesthetic Plast Surg.* 2000;24(3):216-20
14. Luz DF, Wolfenson M, Figueiredo J, Didier JC. Full-face undermining using progressive dilators. *Aesthetic Plast Surg.* 2005;29(2):95-9.

Correspondência para:

Antonio Marcos Cabrera Garcia
Rua Saldanha Marinho, 542 – Trianon – Guarapuava, PR, Brasil – CEP: 85012-080
E-mail: amcgarcia@uol.com.br