

# Resultados do reparo cirúrgico tardio das lesões traumáticas do nervo radial

## *Results of late repair of radial nerve traumatic injuries*

KATIA TORRES BATISTA<sup>1</sup>  
HUGO JOSÉ DE ARAÚJO<sup>2</sup>  
EDILBERTO ASSUMPTÃO DE  
ARAÚJO<sup>2</sup>

Trabalho realizado no Hospital Sarah Brasília, Brasília, DF, Brasil.

Artigo submetido pelo SGP (Sistema de Gestão de Publicações) da RBCP.

Artigo recebido: 16/3/2010  
Artigo aceito: 2/5/2010

### RESUMO

**Introdução:** As lesões traumáticas do nervo radial podem ocasionar a disfunção de membros superiores devido à incapacidade de extensão do cotovelo, punho, mão e dedos, cujo resultado depende da gravidade da lesão, técnica cirúrgica, causa do trauma e tempo de cirurgia. **Método:** Apresentamos os resultados de 18 indivíduos submetidos ao tratamento tardio das lesões do nervo radial, realizado no período de 2001 a 2007, com o tempo de lesão menor que 15 meses e submetidos a reparação neural. **Resultados:** A média do tempo de seguimento foi de 48 meses. A recuperação motora satisfatória foi obtida em 90% dos casos submetidos à cirurgia. A recuperação funcional ocorreu em todos os casos submetidos à cirurgia, seja por epineuroólise, neurorrafia epineural primária e, em um caso de insucesso, foi obtida a recuperação funcional com a transferência de tendão.

**Descritores:** Nervo radial/lesões. Extremidade superior/lesões. Transferência de tendão.

### SUMMARY

**Introduction:** Traumatic injuries of radial nerve lead to a dysfunction of upper extremities caused by elbow and wrist extension and finger grip inabilities, which depend on injury severity, surgical technique and trauma surgery time span. **Methods:** We present results from 18 subjects with late treatment of radial nerve injuries submitted to surgery during the period from 2001 to 2007, with injury time before then 15 months and submitted to neural repair. **Results:** The average follow up time is 48 month. A satisfactory motor repair was obtained in 90% of cases submitted to surgery. Functional recovery accessed in all cases submitted to surgery, either by epineurolysis, primary epineural repair and one case was obtained functional recovery with a tendon transfer.

**Descriptors:** Radial nerve/injuries. Upper extremity/injuries. Tendon transfer.

### INTRODUÇÃO

A incidência de lesões de nervo radial varia de 2 a 17%<sup>1</sup>. A causa mais comum no adulto jovem é a fratura de úmero<sup>2</sup>. O tratamento das lesões de nervo radial, sobretudo nos casos de fratura, é ainda um desafio para os cirurgiões, principalmente nas lesões tardias<sup>1-3</sup>. Clinicamente, a paralisia radial pode ser parcial ou completa, observa-se o prejuízo da extensão do cotovelo, punho e da função preensora da mão.

Os níveis de lesão do nervo radial são: médio-umeral, distal do braço, cotovelo, interósseo posterior, antebraço

medial dorsal e ramo sensitivo do nervo radial; ou também denominadas de lesões baixas, devido ao comprometimento dos músculos: extensor ulnar do carpo, extensor comum dos dedos, extensor próprio do dedo mínimo e do indicador, extensor longo e curto do polegar e abdutor do polegar; e altas, evidenciado pela disfunção dos músculos supinador, extensor radial longo e curto do carpo, braquiorradial e tríceps<sup>1-7</sup>.

A avaliação física se inicia pela identificação do funcionamento dos músculos deltóide e grande dorsal, para descartar lesão do tronco posterior do plexo braquial. Se a lesão for abaixo deste nível, pode comprometer o tronco

1. Membro Titular da Sociedade Brasileira de Cirurgia Plástica (SBCP); Médica Cirurgiã Plástica do Hospital Sarah Brasília.

2. Membro Titular da SBCP; Médico Cirurgião Plástico do Hospital Sarah Brasília.

do nervo radial, e se ocorrer junto ao epicôndilo lateral do úmero, pode comprometer o ramo superficial ou profundo, ramo interósseo posterior<sup>2</sup>. O reparo das lesões do nervo é realizado por técnicas microcirúrgicas de neurorafia e enxertia de nervo, quanto mais precoce for o reparo, melhor o prognóstico, e nos casos em que houve falha ou mais de 15 meses do trauma são realizadas as transferências tendíneas. A explicação para o sucesso do tratamento cirúrgico é que se trata de nervo essencialmente motor, os receptores dos nervos estão localizados próximos à placa motora, no antebraço, não inclui músculos intrínsecos da mão e normalmente tem a menor distância entre a lesão e o músculo correspondente<sup>1</sup>. Vários autores têm demonstrado sua experiência no tratamento das lesões de nervo radial e descreveram que o prognóstico varia de acordo com idade, natureza, nível e tempo entre a lesão e o reparo<sup>1-14</sup>.

O objetivo deste artigo é analisar os resultados dos pacientes operados devido a lesões traumáticas tardias do nervo radial pela equipe de cirurgia plástica do Hospital Sarah Brasília, no período de janeiro de 2001 a dezembro de 2007, conforme idade, mecanismo, tempo entre a lesão e o reparo cirúrgico e o tipo de reparo.

## MÉTODO

Foram incluídos os casos com lesão traumática do nervo radial há mais de quatro meses e menos de 15 meses, não operados na emergência e encaminhados ao Hospital Sarah Brasília, unilateral, com o tempo de seguimento superior a 12 meses. Foram excluídos os casos de lesões de plexo braquial e nervo axilar associados.

O trabalho foi avaliado e aprovado pelo Comitê de Ética do Hospital Sarah.

### Avaliação pré-operatória

Avaliação físico-funcional com mapa sensitivo e motor realizado por fisioterapeuta. Se necessário, uso de órtese dinâmica (Figura 1).

Realizado exame de eletroneuromiografia e radiológico.

### Técnica cirúrgica

Para as lesões de nervo com continuidade, realizou-se o NAP (potencial de ação neural) transoperatório, como descrito por Kline & Hudson<sup>1</sup>, quando se identificou a passagem do estímulo, realizou-se a epineurólise externa ou interna; e quando não se identificou o estímulo, foi feita a ressecção do neuroma e estudo de microscopia eletrônica para avaliação da presença de fascículos viáveis nos cotos neurais e a neurorafia epineural ou enxerto de nervo, quando o intervalo entre os cotos foi maior do que 2 cm (Figura 2).

Para as lesões cortantes com distância entre os cotos menor do que 3 cm foram realizadas mobilização do segmento neural e sutura microcirúrgica epineural término-terminal com nylon 9-0 (Figura 3). Nos casos em que o intervalo entre os cotos era superior a 3 cm, foi realizado enxerto autólogo do nervo sural ipsilateral com segmentos que variaram de 4 a 14 cm (Figura 4), utilizando-se um ou dois cabos neurais, a depender do calibre do nervo lesionado.

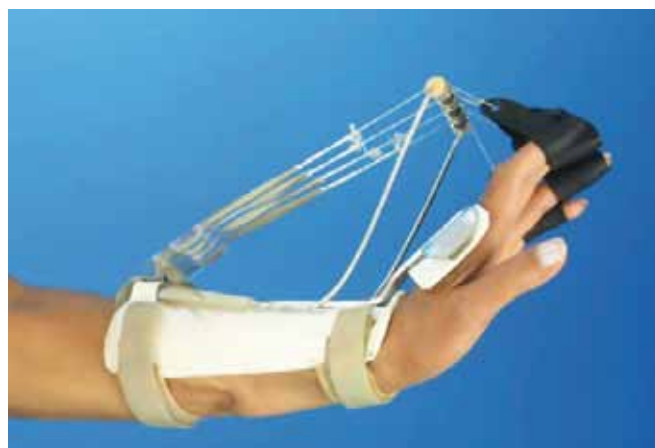

Figura 1 - Órtese dinâmica adaptada para extensão do punho, mão e dedos.

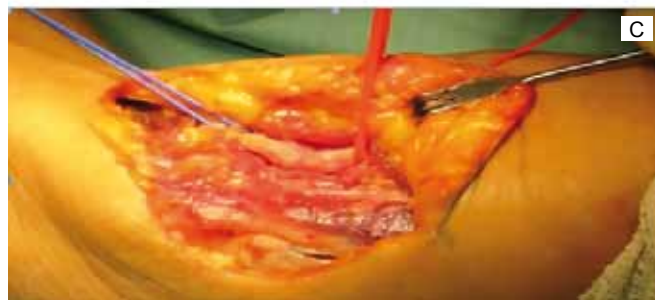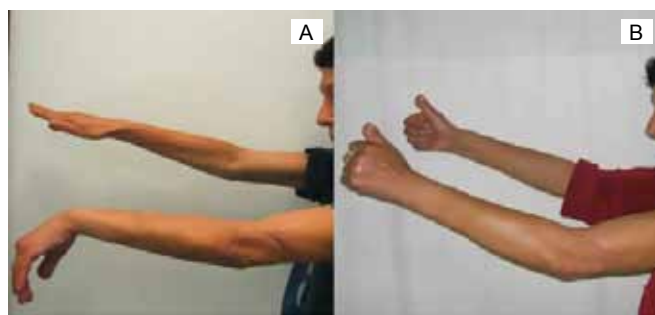
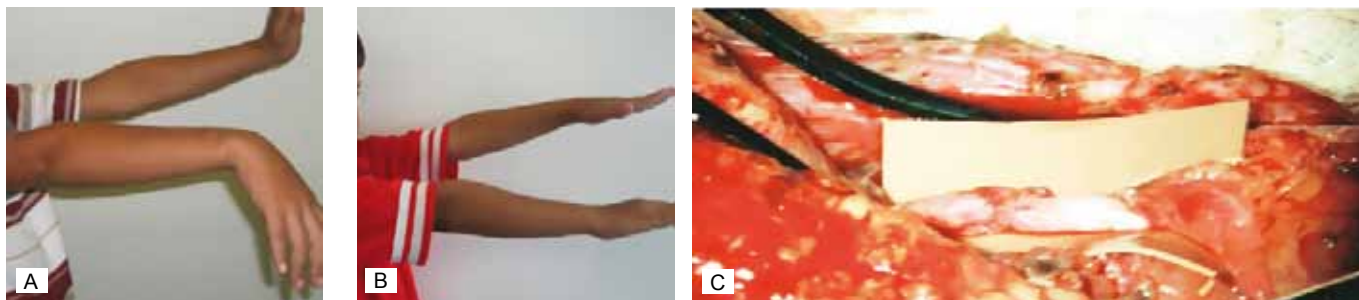
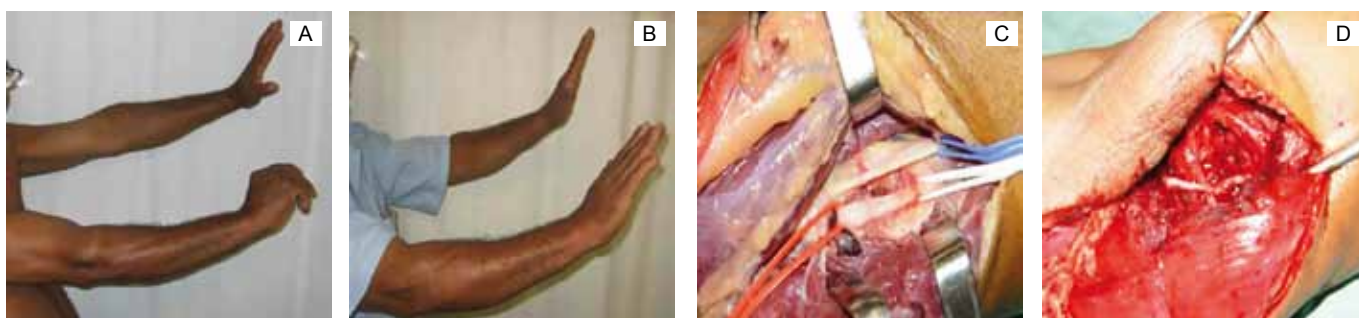


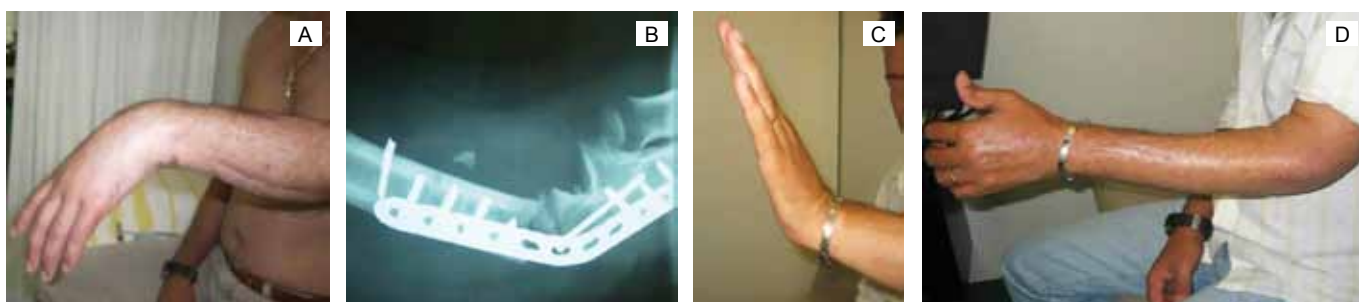
Figura 2 - Lesão do nervo radial no 1/3 distal do braço provocada por faca. A: pré-operatório; B: 1º ano de pós-operatório - resultado M4; C: transoperatório - neuroma de continuidade, realizado NAP, exploração do neuroma e neurorafia fascicular.



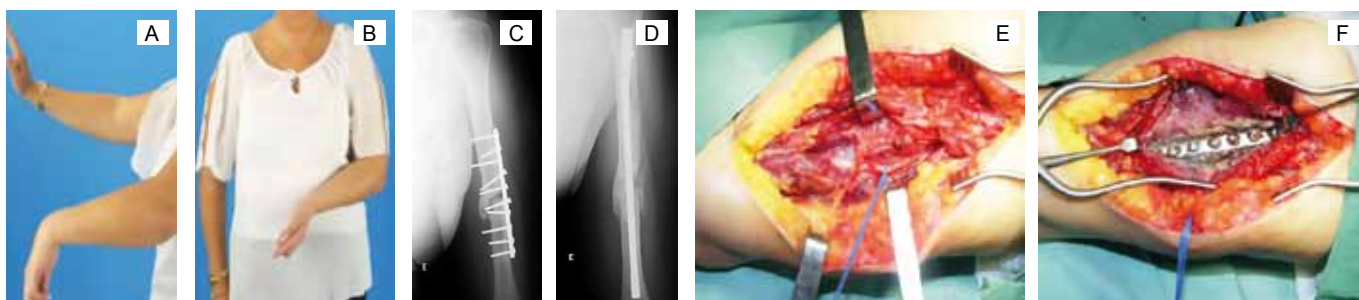
**Figura 3** - Criança com lesão cortante do nervo radial no 1/3 distal do braço. **A:** pré-operatório; **B:** 6º mês de pós-operatório - resultado M5; **C:** transoperatório; neurorafia epineural término-terminal.



**Figura 4** - Paciente com lesão cortante no 1/3 distal do braço, provocada por furadeira. **A:** pré-operatório; **B:** pós-operatório resultado M5; **C:** transoperatório com neuroma do nervo radial sem continuidade; **D:** enxerto de nervo sural para o nervo radial.



**Figura 5** - **A:** paralisia radial há 6 meses associada a fratura de cotovelo e lesão dos nervos mediano, ulnar e radial; **B:** radiografia admissional mostrando a artrodese do cotovelo realizada em outro serviço não consolidada; **C** e **D:** 6º mês de pós-operatório de exploração de nervos com epineurólise do nervo radial com recuperação para M5.



**Figura 6** - **A** e **B:** paciente com fratura de úmero esquerdo; paralisia radial ipsilateral e lesão de nervos mediano e ulnar; **C:** radiografias na admissão vista no perfil com pseudoartrose no úmero após fixação com placa e parafusos; **D:** colocação da haste de Seidell/ nº22; **E:** transoperatório - epineurólise externa do nervo radial; **F:** retirada de placa e parafusos. No pós-operatório, a paciente evoluiu com distrofia simpática reflexa.

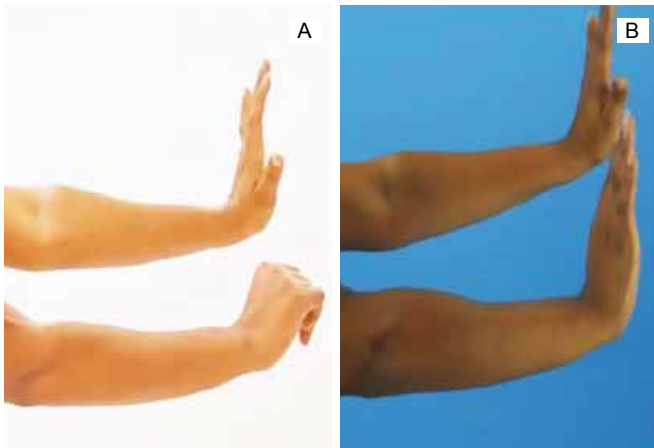


Figura 7 - Pré e 1º ano de pós-operatório de neurrafia término-terminal do nervo radial com resultado M5.

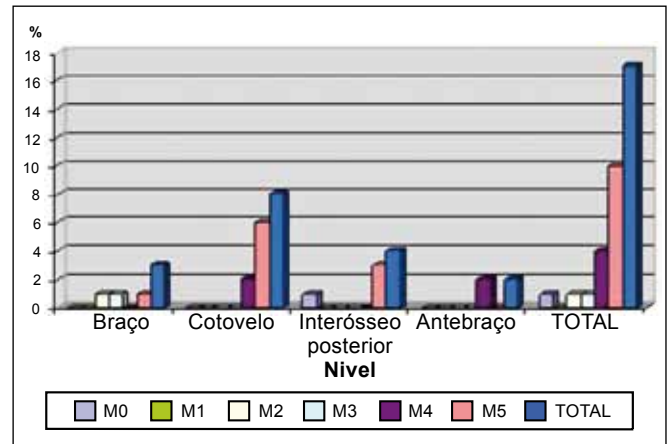


Figura 9 - Distribuição do resultado do reparo do nervo radial quanto ao nível da lesão.

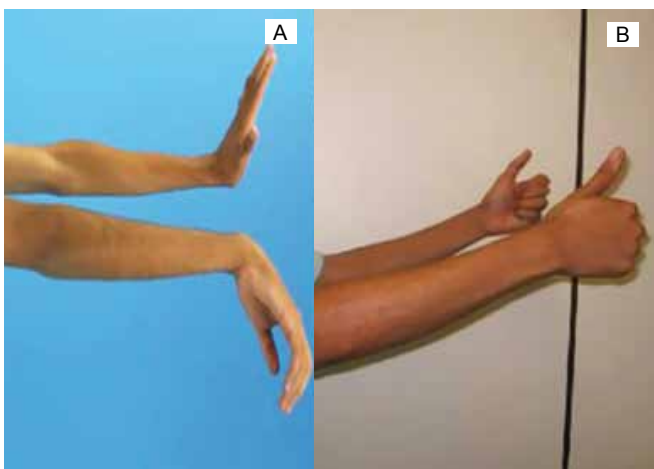


Figura 8 - Pré e 8º mês de pós-operatório de neurrafia término-terminal do nervo radial com resultado M5.

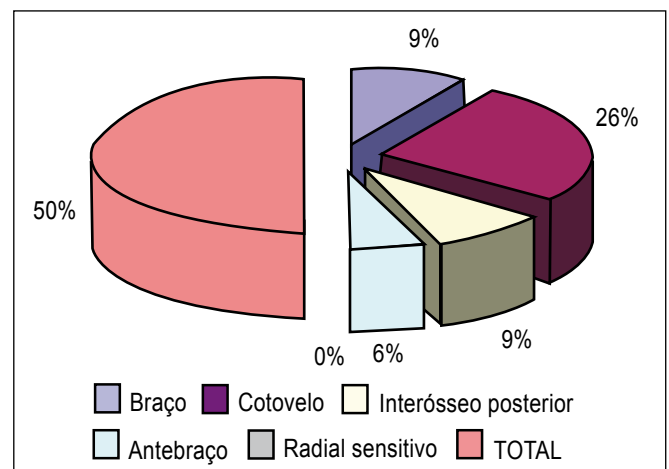


Figura 10 - Distribuição da lesão do nervo radial quanto ao nível da lesão.

Tabela 1 - Graduação dos resultados pós-operatórios de lesão de nervo radial conforme os critérios de Louisiana State University Medical Center Grading System for Motor and Sensory Function<sup>2</sup>, usado somente para avaliação motora.

Avaliação Motora Grau	Evolução	Descrição
0	Ausente	Sem contração muscular palpável
1	Pobre	Esboço de contração muscular
2	Regular	Movimento vence a gravidade somente
3	Moderado	Movimento vence a gravidade e tem alguma resistência
4	Bom	Movimento vence moderada resistência
5	Excelente	Movimento vence o máximo de resistência

**Tabela 2 - Distribuição da população de pacientes operados de lesão de nervo radial, no período de janeiro de 2001 a dezembro de 2007, quanto ao sexo, idade, lado lesionado, tempo de seguimento e de lesão.**

População	Frequência	%
Sexo Masculino	15	83
Sexo Feminino	3	17
Idade	2	11
<15		
16 - 35	11	61
>36	5	28
Tempo de seguimento		
<2 anos	14	89
> 3 anos	4	11
Tempo de lesão		
4-1 4 – 12 meses	16	78
>12 meses	2	22

Nos casos de fraturas associadas, realizou-se a abordagem da fratura, pelo ortopedista, com a fixação devida ou remoção de material de síntese e exploração cirúrgica do nervo radial no mesmo tempo cirúrgico (Figuras 5 e 6).

#### Acompanhamento pós-operatório

Imobilização gessada por quatro semanas. Seguimento pós-operatório no ginásio de fisioterapia, com mobilização e ganho de amplitude para atividades de vida diária e profissionais. Avaliação com mapa motor, conforme Louisiana State University Medical Center Grading System for Motor and Sensory Function<sup>2</sup> (Tabela 1), após um ano do procedimento cirúrgico, e análise estatística com auxílio do programa Epi-Info 3.2.2.

### RESULTADOS

Durante o período de acompanhamento de dois anos, em média, analisou-se 18 casos operados por lesões tardias traumáticas de nervo radial. Observou-se predomínio no

**Tabela 3 - Distribuição dos resultados quanto ao mecanismo do trauma.**

Mecanismo	M0	M1	M2	M3	M4	M5	Total	%
Cortante	1	0	0	0	2	7	10	56
Fratura	0	0	1	1	1	3	6	33
Contusão	0	0	0	0	1	1	2	11
Total	1	0	1	1	4	11	18	100
%	5,6	0	5,6	0	23,5	58,8	100	100

**Tabela 4 - Distribuição do resultado motor das lesões traumáticas tardias de nervo radial quanto ao procedimento cirúrgico.**

Procedimento Cirúrgico	M0	M1	M2	M3	M4	M5	Total
Epineurólise (E)	0	0	1	1	3	1	6
Neurorrafia término-terminal (NTT)	0	0	0	0	1	3	4
Enxerto de nervo (EN)	0	0	0	0	1	4	5
Neurorrafia interfascicular (NIF)	1	0	0	0	0	1	2
Transferência de tendões (TT)	0	0	0	0	0	1	1
Total	1	0	1	1	5	10	18

**Tabela 5 - Complicações pós-reparo das lesões traumáticas tardias de nervo radial.**

Complicações	Operados	%
Infecção, deiscência de sutura e falha no reparo neural	1	5,5
Falha no reparo neural após reintervenção na pseudoartrose do úmero	1	5,5
Distrofia Simpático Reflexa	1	5,5
Total	3	16%

sexo masculino 5:1, adultos (idade de 5 a 44 anos, média de 32 anos) (Tabela 2), ocasionados por objeto cortante, faca (56%). Em 5 (23,5%) casos, as lesões foram consequentes à fratura antiga de úmero, sendo uma provocada por projétil de arma de fogo, três por acidente de trânsito, uma por queda e uma devido à fratura complexa do cotovelo ocorrida em acidente automobilístico (Tabela 3). O nível da lesão foi predominantemente alto, com 12 lesões antes da bifurcação em ramos motor e sensitivo (Figuras 7 e 8). Em 16 (88,9%) casos, o trauma ocorreu há mais de seis meses. Em cinco casos, havia lesões de mediano e ulnar associadas.

Foram realizados 17 reparos neurais, sendo quatro neurorrafias término-terminais, duas neurorrafias interfasciculares, cinco enxertos de nervo sural ipsilateral com segmentos que variaram de 5 a 14 cm e quatro casos de epineurólise externa. Nos seis casos decorrentes de fratura, a abordagem cirúrgica foi realizada a partir de seis meses, sendo executada epineurólise em três casos e enxerto de nervo sural em outros três. Nos pacientes submetidos a epineurólise, obteve-se um caso com recuperação M5, um caso M3 e, em um caso, não houve recuperação, para este caso realizou-se a transferência tendínea. Nos casos em que se realizou enxertos de nervo, obteve-se resultado excelente, M5, após um ano do reparo (Figuras 9 e 10; Tabela 4). As complicações observadas neste grupo estão descritas na Tabela 5.

## DISCUSSÃO

Conforme descrito na literatura, a paralisia radial pode ser definida como parcial ou completa<sup>1-6</sup>. Neste estudo, observou-se a perda motora completa após a lesão traumática em 66% dos casos. A lesão do nervo por objeto cortante foi a etiologia mais frequentemente observada (55%), seguida por fratura do úmero, em 33% dos casos. Na maioria dos pacientes, as lesões do nervo ocorreram acima da bifurcação do nervo e, principalmente, na região do cotovelo. Em nosso estudo, foram tratados quatro casos de lesão isolada do ramo interósseo posterior<sup>7</sup>.

O tempo entre o dano e a intervenção cirúrgica é um fator crítico na recuperação neural e são descritos maus resultados quando esta é realizada após cinco meses, pois a reinervação da placa motora ocorre em 12 a 18 meses<sup>1,6,8,9</sup>. Na ausência de sinais de recuperação em sete meses, não é bom esperar a recuperação espontânea, portanto, o momento ideal para a exploração do nervo é entre 4 e 6 meses. Ademais, o resultado é dependente do nível da lesão e do tempo do reparo. Em geral, os excelentes resultados (M%) são obtidos em 78-90% dos casos. Os resultados da recuperação motora nesta casuística foram considerados satisfatórios, com 90% dos pacientes que atingiram pelo menos recuperação motora de grau 4.

A recuperação funcional após o reparo microcirúrgico imediato das lesões traumáticas do nervo radial é considerada excelente para a maioria dos autores<sup>1,10-14</sup>. Isso se reflete também na nossa série, em que foi realizado o reparo neural, embora tardio. É importante destacar que todos os casos operados foram acompanhados durante o período de recuperação neural e o tratamento só foi concluído após a recuperação funcional. Kline & Hudson<sup>1</sup>, e outros autores<sup>5,11</sup> relataram que a transferência de tendão fornece resultados satisfatórios, mas a reparação neural deve ser tentada até 15 meses de lesão e, quando isso não for possível ou evoluiu com insucesso, como um caso apresentado nesta casuística, realiza-se a transferência tendínea e programa de reabilitação com resultado de 100% de recuperação funcional.

## CONCLUSÃO

Neste estudo, observou-se que, apesar do reparo tardio do nervo radial, até 15 meses, foi possível a recuperação funcional em 90% dos casos submetidos ao reparo neural e, no caso de insucesso, realizou-se a transferência tendínea e obteve-se a recuperação funcional. As lesões nervosas associadas não afetaram negativamente os resultados. Os achados deste estudo confirmaram a tese de que, em lesões com menos de 15 meses de evolução, é possível fazer o reparo neural com recuperação funcional em 90% dos casos, quando realizado

por equipe técnica especializada em técnicas microcirúrgicas, utilização de potencial de ação transoperatório, análise histopatológica dos cotos neurais e programa de fisioterapia pré e pós-operatório.

## REFERÊNCIAS

1. Kline DG, Hudson AR. Nerve injuries: operative results for major nerve injuries, entrapments and tumors. Philadelphia: W. B. Saunders; 1995. p.147-84.
2. DeFranco MJ, Lawton JN. Radial nerve injuries associated with humeral fractures. *J Hand Surg Am.* 2006;31(4):655-63.
3. Ring D, Chin K, Jupiter JB. Radial nerve palsy associated with high-energy humeral shaft fractures. *J Hand Surg Am.* 2004;29(1):144-7.
4. Guo Y, Chiou-Tan FY. Radial nerve injuries from gunshot wounds and other trauma: comparison of electrodiagnostic findings. *Am J Phys Med Rehabil.* 2002;81(3):207-11.
5. Kallio PK, Vastamäki M, Solonen KA. The results of secondary microsurgical repair of radial nerve in 33 patients. *J Hand Surg Br.* 1993;18(3):320-2.
6. Almeida SF, Bijos PB, Rocha JR, Ramos PJS. Conduta no tratamento de pacientes portadores de paralisia radial. *Rev Bras Ortop.* 1997;32(3):211-5.
7. Abrams RA, Ziets RJ, Lieber RL, Botte MJ. Anatomy of the radial nerve motor branches in the forearm. *J Hand Surg Am.* 1997;22(2):232-7.
8. Toby EB, Meyer BM, Schwappach J, Alvine G. Changes in the structural properties of peripheral nerves after transection. *J Hand Surg Am.* 1996;21(6):1086-90.
9. Lundborg G. A 25-year perspective of peripheral nerve surgery: evolving neuroscientific concepts and clinical significance. *J Hand Surg Am.* 2000;25(3):391-414.
10. Adams JE, Steinmann SP. Nerve injuries about the elbow. *J Hand Surg Am.* 2006;31(2):303-13.
11. Trumble TE, Kahn U, Vanderhooft E, Bach AW. A technique to quantitative motor recovery following nerve grafting. *J Hand Surg Am.* 1995;20(3):367-72.
12. Portincasa A, Gozzo G, Parisi D, Annacontini L, Campanale A, Basso G, et al. Microsurgical treatment of injury to peripheral nerves in upper and lower limbs: a critical review of the last 8 years. *Microsurgery.* 2007;27(5):455-62.
13. Nunley JA, Saies AD, Sandow MJ, Urbaniak JR. Results of interfascicular nerve grafting for radial nerve lesions. *Microsurgery.* 1996;17(8):431-7.
14. Meek MF, Coert JH, Robinson PH. Poor results after nerve grafting in the upper extremity: Quo vadis? *Microsurgery.* 2005;25(5):396-402.

### Correspondência para:

Kátia Tôres Batista  
SMHS, qd 501, cjto A – Brasília, DF, Brasil – CEP: 70335-901  
E-mail: katiatb@terra.com.br