

Lipoenxertia: técnica expansiva

Fat grafting by expansive technique

ARISTÓTELES BERSOU JÚNIOR¹

RESUMO

Introdução: A lipoenxertia pela técnica expansiva é descrita e analisada nos seus detalhes para preenchimentos nas diversas regiões da face. **Método:** Mediante modificação da solução de Klein, as áreas receptoras distribuídas regionalmente recebem volumes específicos de solução anestésica dissolvida no ringer lactato até ficarem estumescidas. A face posterior do braço, região de eleição doadora da gordura, é também expandida com a mesma solução. Cuidados com a gordura retirada são descritos nas suas minúcias, assim como os tipos de seringas, agulhas e cânulas utilizadas em cada região da face. A técnica baseia-se no princípio de maior superfície de contato entre o leito receptor e as células adiposas suspensas em meio líquido, sem o uso da hipercorreção. **Resultados:** Casos ilustrativos comprovam os efeitos desta técnica através da qualidade dos resultados a longo prazo.

Descritores: Face. Tecido adiposo/cirurgia. Lipectomia. Anestésicos locais/administração & dosagem. Injeções subcutâneas /instrumentação.

SUMMARY

Introduction: The lipo cells graft through the expansive method is described and analyzed in their details to fill different regions of the face, among other regions of the body, to restore its contour. **Methods:** Based on Klein' solution, a lactate ringer and anesthetic became turgid. Each face region receives specific volume of this solution. The posterior region of the arm, selected as donor site, is also injected in the same routine. Cares with the fat removal are described in its details, including the types of syringe, needles and cannula, used in each region of the face. The technique is based on the great surface contact of the fat cells suspension in the solution to be injected in the receiving areas, without any compressive action nor hyper correction. **Results:** Illustrative cases confirm the result's quality in long term follow up.

Descriptors: Face. Adipose tissue/surgery. Lipectomy. Anesthetics, local/administration & dosage. Injections, subcutaneous/instrumentation.

Trabalho realizado no
Hospital Saint Paul,
São Paulo, SP.

Artigo recebido: 21/12/2007
Artigo aceito: 28/02/2008

INTRODUÇÃO

O uso de lipoenxertia para preenchimentos teve seu incremento após a lipoaspiração ter sido integrada ao arsenal da Cirurgia Plástica. As etapas evolutivas passaram e ainda passam por técnicas variadas, o que permite concluir ser ainda pouco reprodutível, mesmo nas mãos dos expertos. Uma das explicações baseia-se na grande labilidade do tecido adiposo e a necrose por falta de

oxigenação suficiente, pela pequena superfície de contato. Partindo da solução de Klein¹ (o polimento resulta em menor lesão de adipócitos e vasos) para infiltração anestésica, mudamos empiricamente a fórmula, face à possibilidade de aumentar o risco de intoxicação.

Desenvolvemos a partir deste detalhe a técnica expansiva para injeção de gordura. O presente artigo tem a finalidade de apresentar nossa experiência e resultados que temos obtido, especificamente nas regiões da face.

1. Cirurgião plástico do Hospital Saint Paul.

MÉTODO

O material empregado para a lipoenxertia da face é decrito abaixo:

- Seringas de 1, 3, 10 e 20 ml;
- Seringa de carpule e tubetes;
- Cânula de 2 mm de diâmetro por 200 mm de comprimento, com um único e polido orifício para sucção;
- Cânula de 1,5 mm de diâmetro por 100 mm de comprimento, com um único e polido orifício para infiltração;
- Agulhas (marca BD) 30 x 8 - (21G11/4) e 1,20 x 40 - (18G11/2) para infiltração (Figura 1).

Área doadora

Consideramos o braço como a melhor área para o tratamento da face. Em geral, um único braço é suficiente. Demarca-se um fuso de 80 a 100 mm de largura por 150 a 200 mm de comprimento na face posterior do braço. O anestésico tem a seguinte formulação: ringer lactato 500 ml + lidocaína a 2 % sem epinefrina 10 ml + adrenalina 0,50 ml (1: 1.000.000).

Infiltração de solução anestésica até a pele atingir o estado túrgido e de vasoconstrição, o que denominamos de anestesia expansiva. O volume injetado varia em torno de 200 a 300 ml, com agulha de Klein e seringa 20 ml. A aspiração da gordura é realizada com seringa de 10 ml e com cânula de 2 mm de diâmetro, devendo-se observar a pressão máxima de 5 ml no êmbolo. Grandes pressões aumentam a lipólise. Obtém-se na seringa uma suspensão de gordura com anestésico com mínima presença de óleo. Na presença de sangue na suspensão, adiciona-se ringer lactato para a diluição, desprezando-se o sangue. Esta manobra deve ser repetida quantas vezes forem necessárias até que macroscopicamente se note somente gordura.

A transferência da gordura da seringa de 10 ml para a de 3 ml é feita de forma direta. O êmbolo da seringa de 3 ml é retirado, tampa-se o orifício da seringa com uma gaze e a

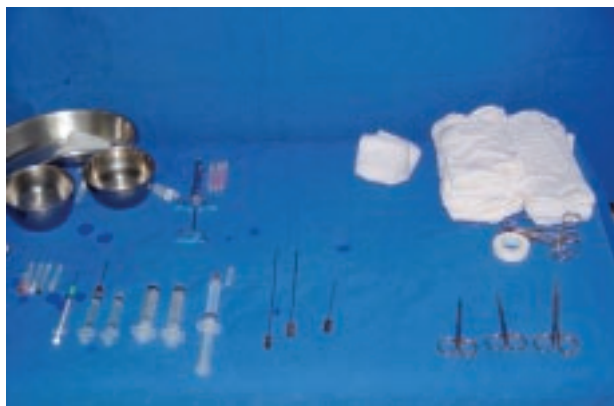

Figura 1 – Tipo de material. Seringas, cânulas e agulhas utilizadas da rotina da lipoenxertia

gordura é despejada. A seguir, o êmbolo é encaixado no seu lugar, sem ser empurrado. Com o bico da seringa para cima e com a gaze protegendo para que não se perca gordura, o êmbolo é empurrado suavemente, expulsando o ar. Nas seringas de 1 ml, a gordura é transferida com o auxílio da cânula de 1,5 mm que deposita a gordura em seu fundo. A gordura decanta por 10 minutos nas seringas. Os excessos de anestésico ou de sangue são novamente retirados antes da lipoenxertia. No braço, no orifício de passagem da cânula, coloca-se um absorvente cirúrgico por 24 horas, como curativo (Figura 2).

Área receptora

Ao término da infiltração da área doadora e da aspiração da gordura, inicia-se a infiltração expansiva das áreas receptoras da face. Para tal, é utilizada seringa de carpule para uma infiltração mais lenta e volumetricamente controlada. Cada tubete possui 1,8 ml de volume e é preenchido com a solução anestésica previamente preparada dentro da seguinte proporção: ringer lactato 250 ml + lidocaína 5 ml sem epinefrina + adrenalina 0,25 ml (1: 1.000.000). Cada infiltração de tubete é contada, tendo-se desta forma uma noção volumétrica do quanto cada área necessita de gordura, para que seja preenchida de forma equilibrada. Com esta metodologia, não há risco de ser fazer hipercorreção ao injetar a gordura.

Tecnicamente sete pontos básicos são levados em conta:

1. Hiperexpansão anestésica nas áreas doadora e receptora;
2. A gordura enxertada não deve entrar em contato com o ar;
3. O volume enxertado não deve ser injetado em grande volume, nem sob pressão ou hipercoagulado;
4. É importante enxertar em vários planos;
5. Eliminar a presença de óleo e sangue dentro das seringas;
6. Ausência de hematomas na área receptora;
7. Nova enxertia pode ser realizada após 6 meses, tempo que a pele adquire maior brilho e maciez e, à palpação, não são sentidas nodulações.

A face é dividida em regiões anatômicas, dentro de limites precisos para a lipoenxertia. Cada uma delas recebe volumes específicos de gordura em função da necessidade estética. Nas regiões pares, nem sempre os volumes injetados são iguais, em função das naturais assimetrias. Num mesmo tempo operatório, os excessos de gordura localizados ao nível do arco mandibular e na região submentoniana são aspirados para melhor harmonia e equilíbrio estético.

Demarcações com cores diferentes especificam regiões que serão aspiradas ou enxertadas: azul para enxertia e vermelho para aspiração (Figura 3).

A Tabela 1 ilustra os volumes de gordura rotineiramente injetados nas respectivas regiões.

Quantidades maiores podem ser enxertadas com mais de uma aplicação. A estimativa do volume mínimo a ser injetado baseia-se no efeito estético após o período de 6

meses e o volume máximo, como a maior quantidade de gordura que se consegue infiltrar e preencher sem hipercorrir as referidas áreas, e sem que se notem sinais flogísticos por toda a fase cicatricial. Dor, calor e rubor não devem estar presentes e são sugestivos de excesso de gordura injetada em um só ponto ou contaminação por exposição.

A metodologia para a lipoenxertia das diferentes regiões da face segue o artifício de se usar fotos antigas das pacientes, cerca de 20 anos antes do procedimento, para fins de referência:

1. Glabela: Após a anestesia expansiva, a lipoenxertia é realizada com seringa de 1 ml com agulha 30x8, no sentido da frente para o vértice nasal, rente ao derma. Realizamos a injeção de toxina botulínica 15 dias antes, para que redução da mobilidade favoreça a integração da gordura (Figura 4).

2. Região Fronto-Temporal: Após a hiperdistensão anestésica no triângulo de base, no limite da inserção dos cabelos, e vértice, no canto palpebral externo, a pele é transfixada rente aos cabelos para reduzir o risco de lesão vascular. Utiliza-se seringa de 3 ml e cânula de 1,5 mm. A gordura é enxertada por retroinjeção, em movimentos de vai e vem e em leque. Enxerta-se até 5 ml de cada lado (Figura 5).

3. Região Malar: Após a anestesia expansiva, a via de acesso ocorre ao nível da projeção inferior do osso malar, seguida da retroinjeção em leque. Cuidado especial é tomado para não injetar acima da projeção da reborda óssea da órbita, para não ocorrer o efeito inestético do ressalto da gordura na pálpebra inferior. Para evitar este problema, coloca-se o dedo indicador sobre a pálpebra inferior de maneira a comprimi-la contra a reborda orbitária. A cânula de 1,5 mm e o volume até 6 ml é distribuído em camadas do periósteo ao subcutâneo superficial (Figura 6).

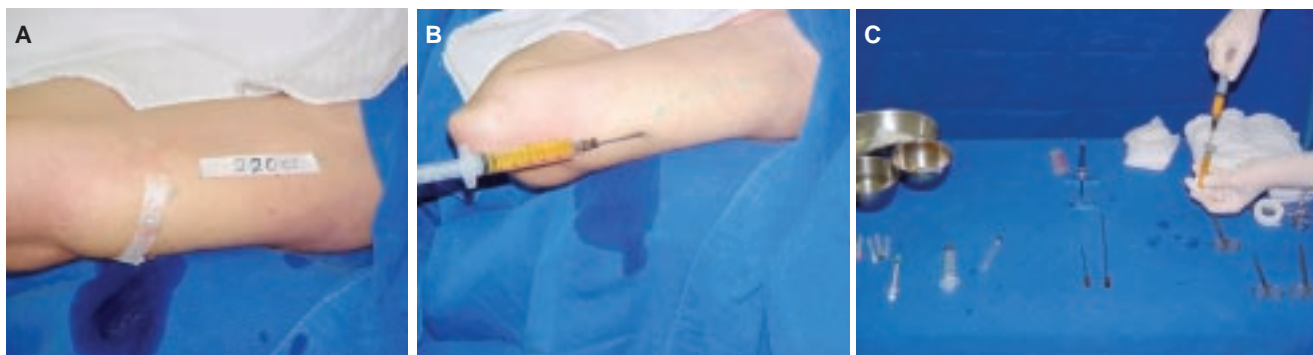

Figura 2 – A: Braço após a anestesia expansiva com infiltração de 220 cc de solução anestésica. B: Lipoaspiração. Nota-se a separação da solução anestésica da gordura e ausência de sangue visível na mesma. C: Transferência direta da gordura para seringas de menor volume e de maior precisão de injeção

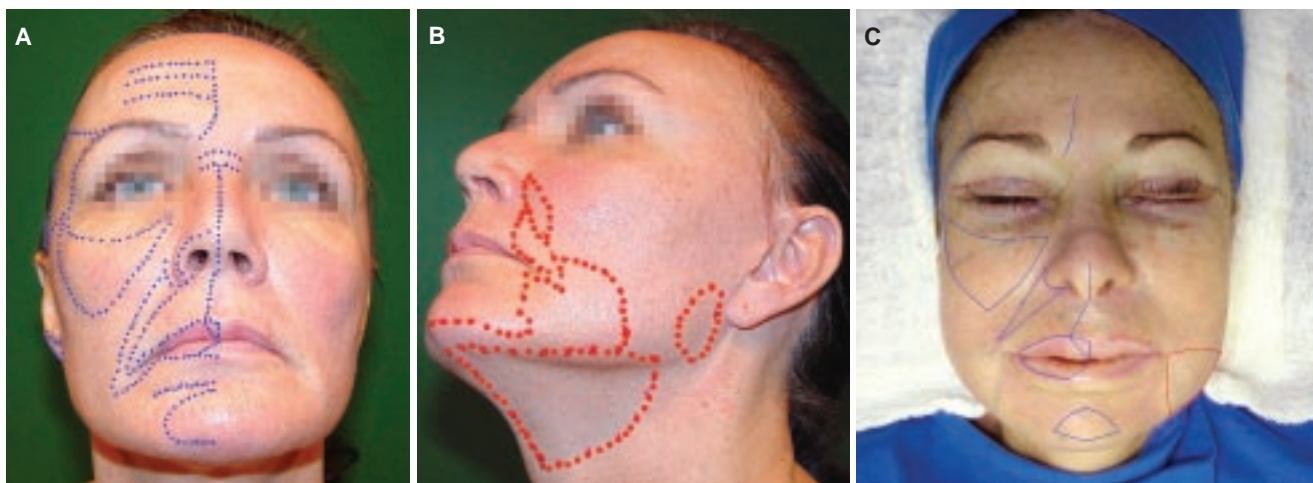


Figura 3 – A: Demarcação das áreas de lipoenxertia em tinta azul. B: Demarcação das áreas de lipoaspiração em vermelho. C: Aspecto geral da face após a anestesia expansiva

4. Sulco Nasogeniano: Tanto a anestesia como a lipoenxertia devem ser feitas a partir do vértice do triângulo agudo que se situa na projeção lateral do canto labial para a base localizada na cartilagem alar. Usa-se a seringa de 3ml e cânula de 1,5 ml que é introduzida após a perfuração da pele com agulha. O maior volume deve ser enxertado sob a cartilagem alar e, para tanto, deve-se aprofundar a cânula para romper a resistência tecidual local. A quantidade de gordura injetada não ultrapassa 4 ml, no sentido de evitar a hipercorreção e obter maior naturalidade (Figura 7).

5. Lábios: Devemos distinguir o lábio senil ou muito marcado do lábio mais jovem com poucas marcas. No senil, além da lipoenxertia em maior volume, indicamos abrasão superficial e, após 6 meses, nova enxertia, o que não é indicado no jovem. Usa-se seringa de 1 ml e agulha 30x8 e o volume total enxertado nos lábios é no mínimo de 6 ml no jovem a 23 ml no senil.

- a. Lábio superior senil: enxerta-se a gordura em 4 níveis:
 - Pele - No tecido celular subcutâneo entre o vermelhão e a base nasal. Evita-se injetar entre os pilares formados pelo filtro, para que ele permaneça mais alto;
 - Limite pele/vermelhão - Comprimir entre os dedos ao injetar, para que a gordura não se espalhe e faça o contorno, marcando os limites do lábio;
 - Músculo - Injetar da comissura labial para o meio do lábio na profundidade máxima de 3 mm e em seu terço médio;
 - Limite músculo/mucosa - Injetar da comissura labial, rente à mucosa, até o tubérculo labial. Volume máximo injetado 14 ml.
- b. Lábio superior jovem: Para melhoria da definição do lábio, enxerta-se somente no limite pele/vermelhão, filtro, arco do cupido e no tubérculo labial no volume máximo de 4 ml. Para o aumento volumétrico é necessária a enxertia no músculo e rente à mucosa em volume de até 9 ml.

Tabela 1

Glabella	Fronto temporal	Malar	Base nasal	Sulco Naso Geniano	Lábio superior	Lábio inferior	Mento	Rugas de expressão
1 a 3 ml	2 a 5 ml	2 a 6 ml	2 a 4 ml	2 a 4 ml	2 a 8 ml	2 a 5 ml	2 a 6 ml	O quanto for necessário

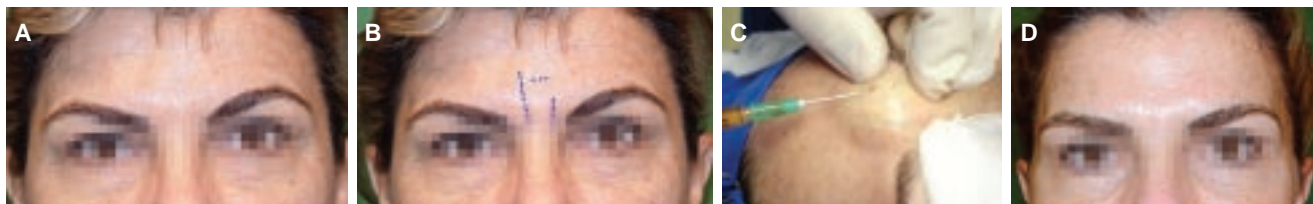


Figura 4 – A e B: Vista anterior, pré-operatório e demarcação da área a ser enxertada. C: Aspecto transoperatório demonstrando manobra de lipoenxertia na região da glabella com agulha 30 X 8 e seringa 1 ml. D: Pós-operatório de três anos, detalhe da área enxertada

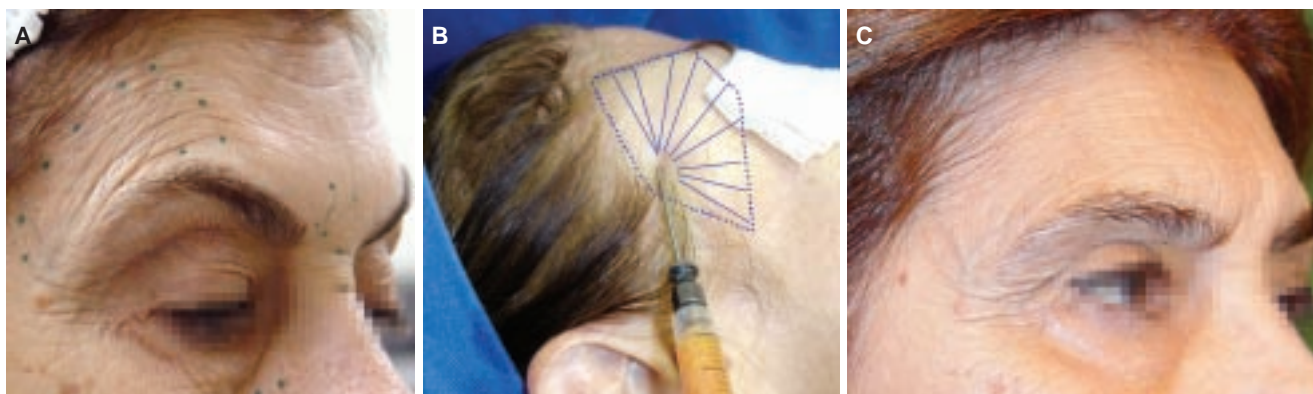

Figura 5 – A: Pré-operatório, demarcação da área fronto-temporal. B: Transoperatório, nota-se a expansão pela anestesia expansiva e o esquema de enxertia em leque com microcânula e 1,5 mm e seringa de 3 ml. C: Pós-operatório de 3 anos

- c. Lábio inferior: A anestesia é feita em seqüência do lábio superior. Enxerta-se a gordura em 4 níveis:
- Limite pele/vermelhão - A agulha deve ser introduzida ao nível da comissura e introduzida até o meio do lábio para a retroinjeção. É importante comprimir entre os dedos ao injetar para marcar o contorno. A quantidade mínima para realçar o limite entre o vermelhão e a pele é de 2 ml, nos lábios muito finos ou senis, chega-se a 7 ml.
 - Músculo - Somente nos lábios finos ou senis, injeta-se das extremidades para o centro no 1/3 médio e aproximadamente a 3 mm de profundidade.
 - Limite músculo/mucosa - Com indicação para lábios finos e senis, injeta-se no orbicular próximo à mucosa.
 - Pele/músculo/mucosa em V no terço médio, o que leva ao aumento da espessura do lábio nesta região. No segmento médio do lábio, para inverter a borda medial justacuticular no limite pele/vermelhão para fora, tomamos como referência a largura da base do nariz. Marcamos no lábio esta distância e injetamos no sentido horizontal, rente ao limite pele/vermelhão, o volume de até 2 ml da gordura para salientar a inversão (Figura 8).

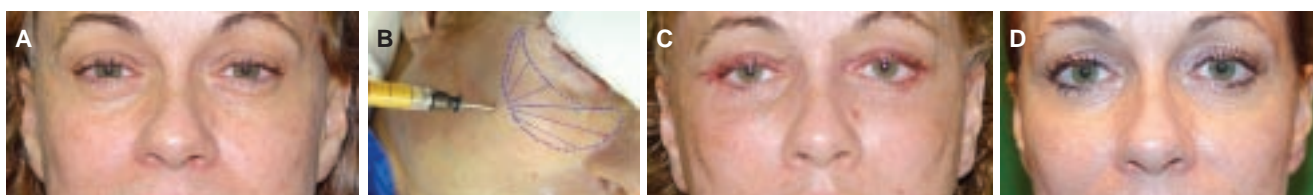

Figura 6 – A: Vista anterior, pré-operatório da região malar sem projeção nítida. B: Área de infiltração com microcânula de 1,5 mm de diâmetro e seringas de 3ml em um único tempo. C e D: Pós-operatório de 24 horas e de 3 anos

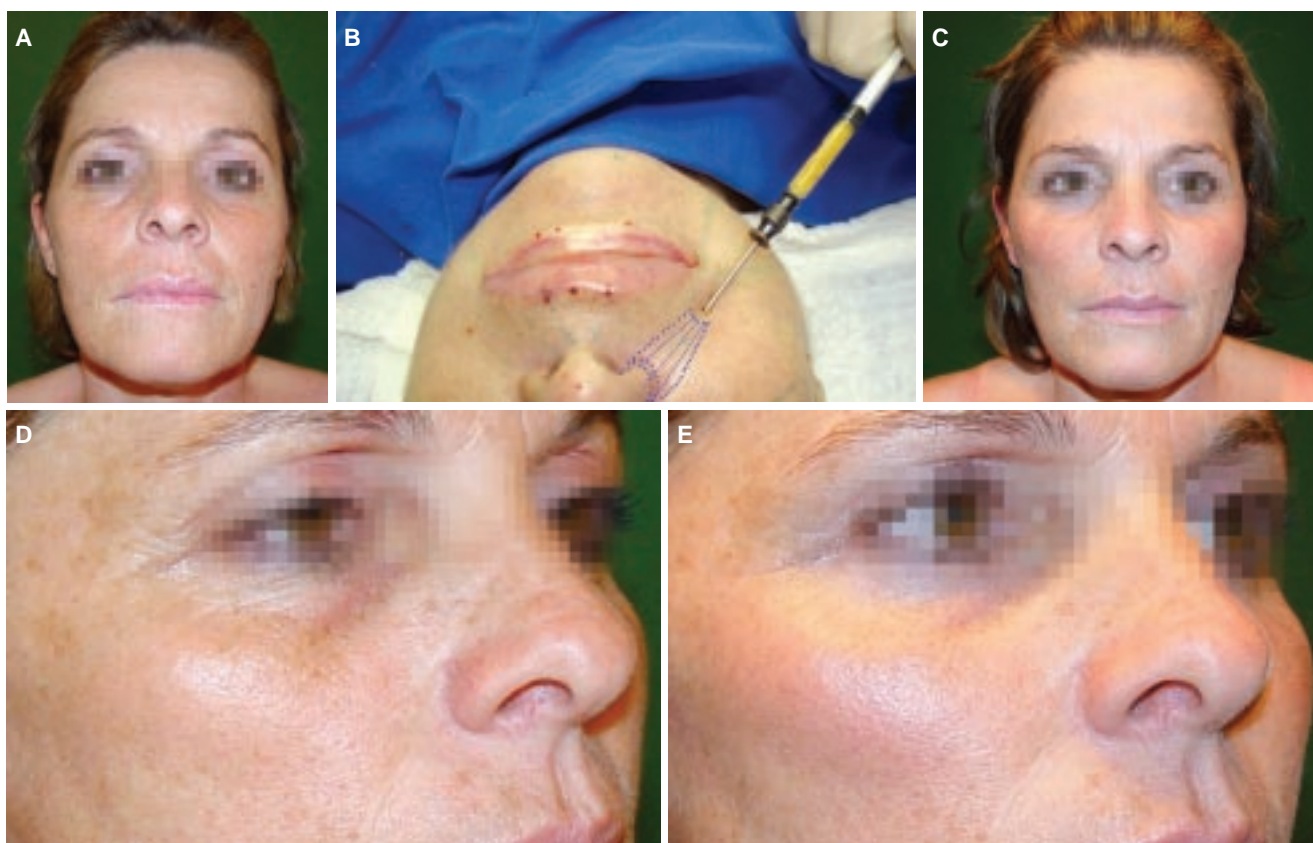

Figura 7 – A: Vista anterior, pré-operatório do sulco nasogeniano profundo. B: Transoperatório demonstrando os limites da lipoenxertia. Utilização de microcânulas de 1,5 mm de diâmetro e seringas de 3 ml. C: Vista anterior, pós-operatório da evolução de 1 ano de um único tempo cirúrgico. D e E: Vista oblíqua, pré e pós-operatório de 1 ano de evolução

6. Mento: Após a infiltração expansiva na região, a retroinjeção da gordura deve ser realizada das laterais para o centro, no volume de 2 a 7 ml, de maneira a formar um triângulo de vértice imaginário nos incisivos inferiores e base com largura da distância entre os caninos inferiores. A gordura deve ser injetada não só no subcutâneo, mas também no músculo quadrado do mento, com o cuidado de não fazer em excesso na base do mento, para evitar efeitos tardios do aspecto de “queixo de bruxa”. No caso de hipognatismo, a lipoenxertia deve ser feita em grande volume para que parte da gordura injetada fibrose, o que dá sustentação aos volumes aplicados. Após 6 meses do primeiro procedimento cirúrgico, deve-se repetir a lipoenxertia (Figura 9).

7. Nariz: Apesar da sua complexidade estrutural, com múltiplos elementos e diferentes funções, mas sempre revestidos de tecido adiposo, a enxertia nasal oferece condições de melhorar a harmonia e a aparência do nariz, especificamente, em pequenas depressões do dorso, irregularidades pós-cirúrgicas, rugas dorso glabellares, queda da ponta, etc. É importante a rigorosa demarcação prévia dos defeitos a serem corrigidos para depois fazer a anestesia expansiva. A

lipoenxertia é realizada com seringa de 1 ml e agulha 30 X 8, sempre por retroinjeção. Deve-se evitar a hipercorreção, particularmente no dorso e sobre os ossos próprios, o que causa sobrelevação inestética. Depressões cutâneas ocasionadas pelas “sapatas” dos óculos e com atrofia epidérmica respondem muito bem a este tratamento, ter o cuidado de colocar estas sapatas em outro ponto de apoio pelo período mínimo de 30 dias após o procedimento. A ponta nasal é corrigida com retroinjeção profunda nos pontos de apoio no lábio superior. A agulha é introduzida na ponta nasal, entre a junção das cartilagens alares, “descendo” por toda a columela até a espinha óssea nasal. Injeta-se cerca de 2 a 3 ml, devendo haver hipercorreção nesta região. Sob as inserções das alares, com microcânula injeta-se cerca de 1 a 2 ml. Discretas elevações do dorso nasal podem ser conseguidas. Demarcar uma linha mediana como referência sobre o dorso nasal, anestesia expansiva e lipoenxertia com seringa de 1 ml e agulha 30X8 por retroinjeção e volume máximo de 2 ml (Figura 10).

8. Rugas de expressão: As rugas são demarcadas isoladamente ao longo de seu eixo, anestesia expansiva, retroinjeção com seringa de 1 ml e agulha 30X8 no tecido

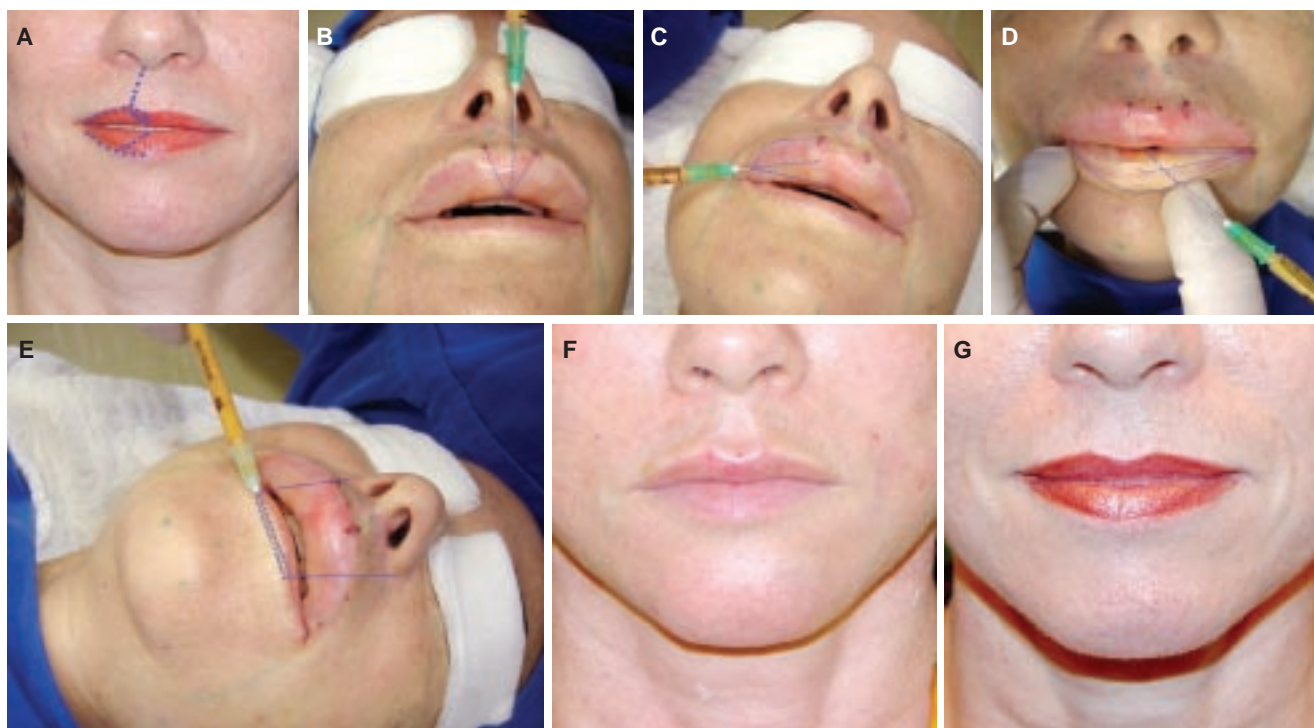


Figura 8 – A: Detalhe da demarcação de pré-operatório para o lábio superior e inferior. B e C: Lábio superior, transoperatório mostrando a enxertia do arco do cupido, tubérculo labial e dos níveis pele/vermelhão, músculo, músculo/mucosa da extremidade para a porção medial do lábio, com a utilização de agulha 30 X 8 e seringa de 1 ml. D: Lábio inferior, transoperatório com detalhe esquemático da lipoenxertia nos níveis pele/vermelhão, músculo, músculo/mucosa e em ângulo pele/músculo/mucosa rente aos incisivos inferiores, com a utilização de agulha 30 X 8 e seringa de 1 ml. E: Lábio inferior, transoperatório com detalhe específico indicando a projeção da largura da base das asas nasais no plano justacuticular pele/vermelhão, para dar maior projeção e inversão do segmento médio do lábio inferior.

F e G: Vista anterior, pós-operatório de 24 horas e de 3 anos de um único tempo de lipoenxertia

celular subcutâneo e intradérmico na depressão (Figura 11). Ao término da enxertia, isola-se os orifícios com fita microporosa por 24 horas. Nos lábios, usam-se hidratantes.

COMENTÁRIOS

Nossa primeira tentativa com enxerto de gordura ocorreu em 1987, na região nasogeniana. Tivemos infecção no lado esquerdo dias após, crendo na época ser determinada por liponecrose no segmento central do enxerto e infecção secundária.

Após sucessivas tentativas, passamos a enxertar volumes maiores e em planos diferentes. A liponecrose diminuiu, porém algumas ondulações e endureções temporárias eram freqüentes. Aprendemos que grandes volumes de solução anestésica na região da enxertia resultavam integração gordurosa em maior quantidade e menos irregularidades. A utilização de ringer lactato como veículo anestésico permitiu esse efeito. A essa qualidade denominamos anestesia expansiva. Essa solução intumescce os tecidos, diminui a compactação da gordura injetada e o aumento da superfície de contato com a rede de capilares da área receptora, levando a maior integração dos adipócitos.

A expansão tecidual reduziu a presença de hematomas, equimoses e irregularidades. Este procedimento tem sido aplicado nas várias regiões do corpo que necessitem aumentar o seu volume seletivamente. Na face, demonstramos os efeitos deste procedimento a longo prazo, onde a lipoenxertia está indicada na reposição volumétrica facial.

Estatisticamente, com esta metodologia, 100% dos pacientes tiveram integração dos seus enxertos e com absorção menor que 20%. No período de 1993 a 2008, em 94% dos pacientes na faixa etária de 35 a 60 anos, a lipoenxertia e a lipoaspiração das gorduras da face foi realizada em concomitância à cirurgia de blefaroplastia e/ou lifting de supercílios (Castañares²). Neste mesmo período, em 100% dos casos de lifting facial foi realizado o procedimento. O edema nas regiões infiltradas da face é reabsorvido cerca de 70% nas primeiras 24 horas e o restante ao longo de 10 dias. Os lábios permanecem por mais tempo edemaciados. O volume residual é composto de tecido adiposo em fase de integração.

Selecionamos a região posterior do braço como doadora de gordura pela proximidade com a região receptora da face e pelo fato das mulheres, mesmo magras, apresentarem maior quantidade de gordura nas devidas proporções com o resto

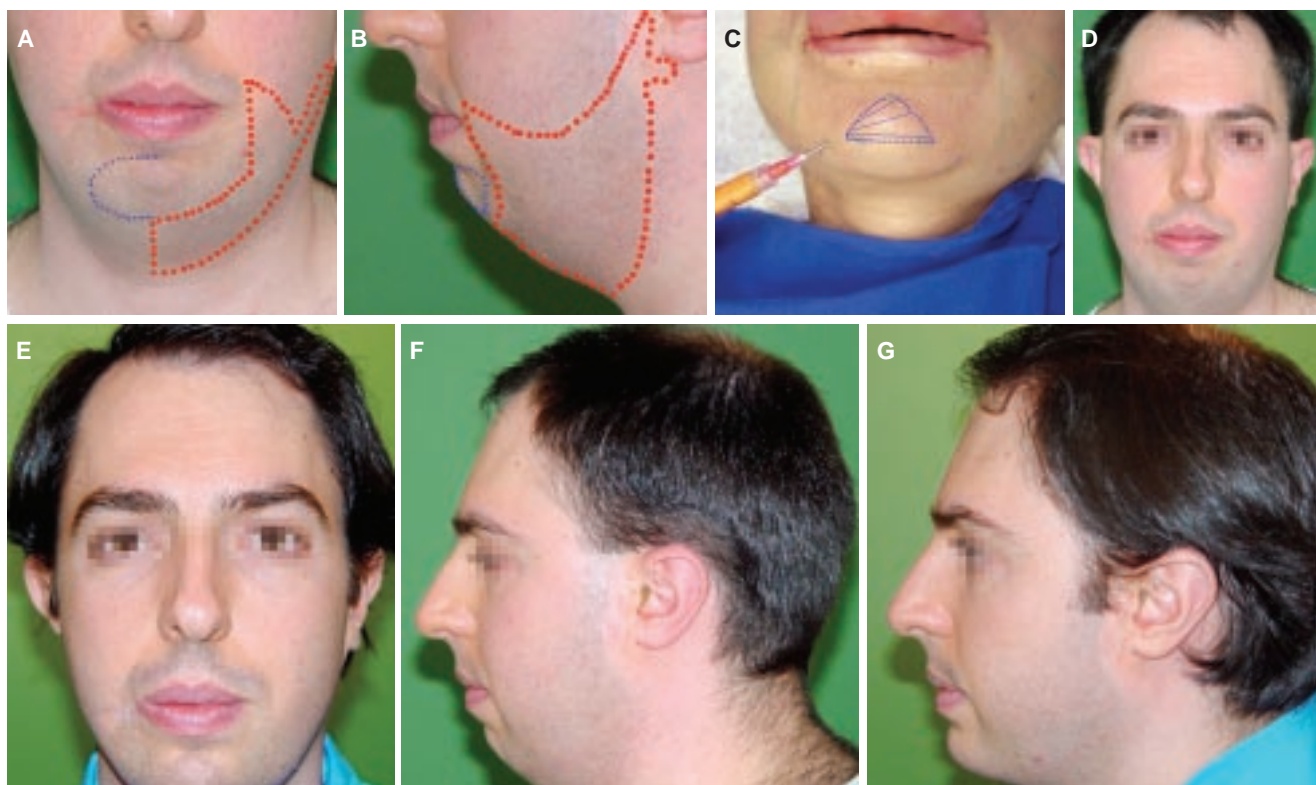

Figura 9 – A e B: Vista anterior, pré-operatório e detalhes de hipognatismo e adiposidade submentoniana extensiva à lateral da mandíbula. C: Detalhe transoperatório de enxertia com agulha 1,20 X 40 e seringa de 3 ml. D, E, F e G: Vista anterior e perfil de pré e pós-operatório com 2 anos de evolução e 2 lipoenxertias. Enxertado volume de 9 ml na primeira e de 7 ml na segunda cirurgia, combinados com a lipoaspiração da adiposidade submentoniana também em dois tempos e a enxertia da mesma, nos mesmos tempos cirúrgicos

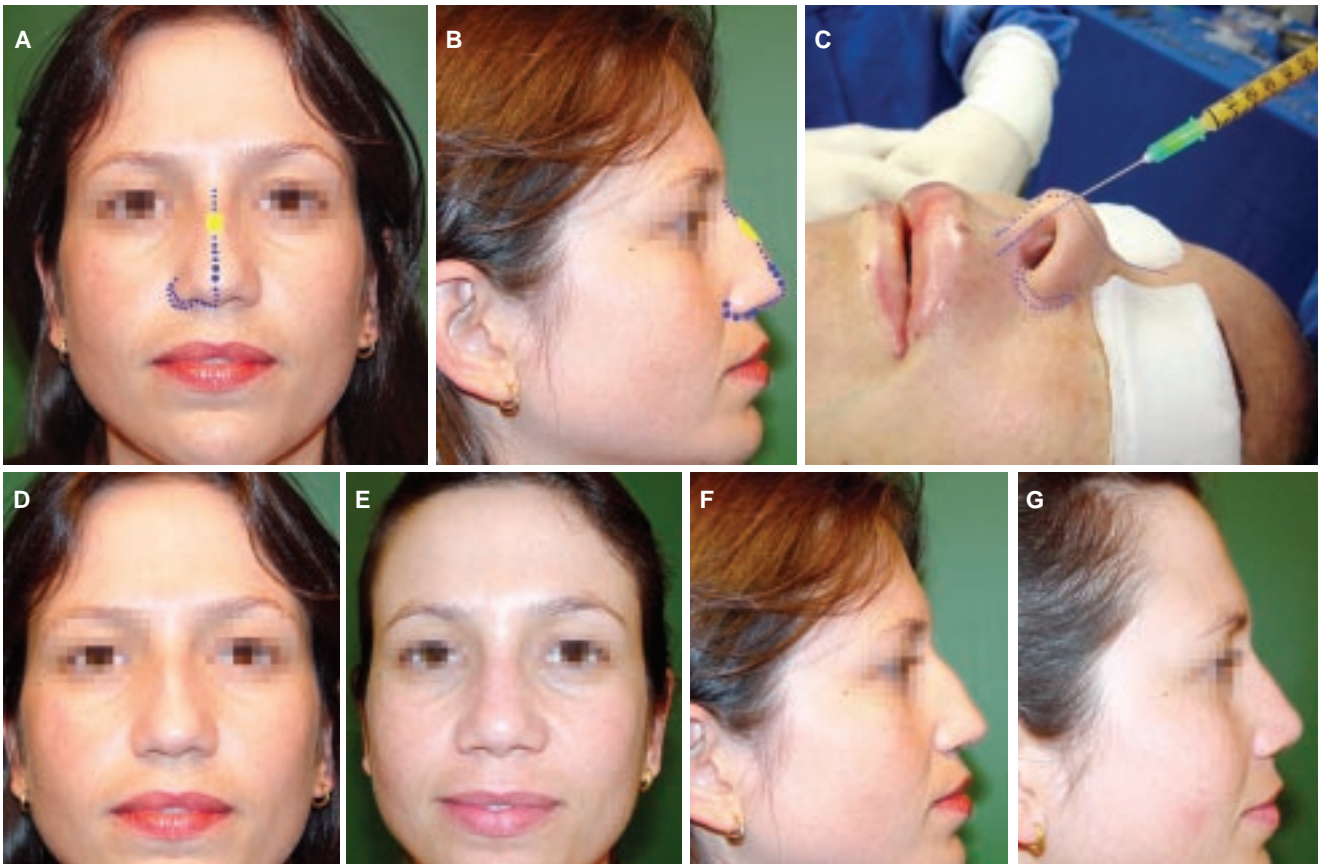

Figura 10 – **A e B**: Vista anterior e perfil, com áreas demarcadas para lipoenxertia em azul e, em amarelo, o ligamento da giba óssea. **C**: Transoperatório com enxertia da columela e dorso com agulha 30 X 8 e seringa de 1 ml e na base das asas do nariz com microcânula de 1,5 mm e seringa de 3 ml (técnica do sulco nasogeniano). **D, E, F e G**: Vista anterior e lateral do pré e pós-operatório de lipoenxertia com 10 meses de evolução com um único tempo cirúrgico

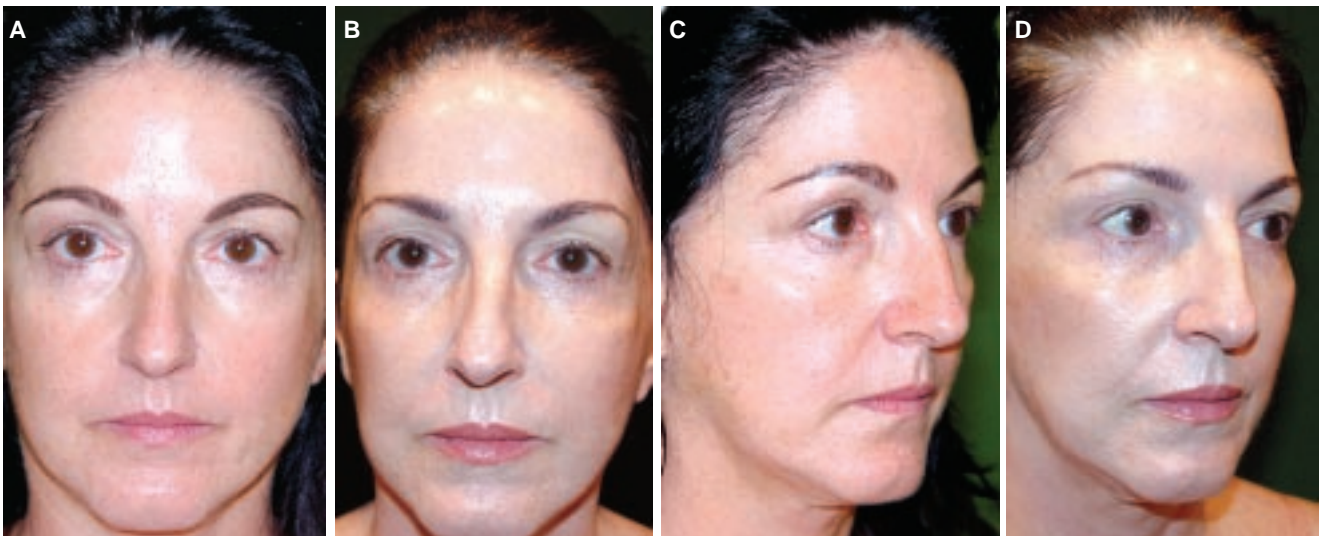

Figura 11 – Vista anterior e oblíqua de lipoenxertia em todos os segmentos faciais em um único tempo cirúrgico e com a evolução de 5 anos e 6 meses

do corpo. Nos homens, a gordura peri-umbilical é mais fácil de ser retirada, sem deixar ondulações. A retirada de gordura do braço é realizada com a paciente em posição supina e o braço elevado com a mão espalmada na nuca, de maneira a expor toda a face posterior, tornando fácil a retirada da gordura.

É importante salientar que, além do aumento volumétrico, a lipoenxertia promove o rejuvenescimento da pele, fato que já se começa a observar após 30 dias do procedimento (Figura 11).

CONCLUSÕES

Um estudo sobre injeção de gordura para preenchimento das regiões da face é apresentado mediante a utilização de ringier lactato como veículo anestésico e tem a finalidade de

determinar que o intumescimento e expansão da pele, gordura e músculos aumentam a viabilidade de adipócitos enxertados em que a face posterior do braço tem sido eleita como zona doadora. A técnica baseia-se no princípio de maior superfície de contato entre o leito receptor e as células adiposas sem hipercorreção, exceto em áreas específicas da face. Casos ilustrativos a longo prazo comprovam os efeitos desta metodologia.

REFERÊNCIAS

1. Klein JA, Kassardjian N. Lidocaine toxicity with tumescent liposuction. A case report of probable drug interactions. *Dermatol Surg.* 1997;23(12):1169-74.
2. Castañares MSS. Forehead wrinkles, glabellar frown and ptosis of the eyebrows. *Plast Reconstr Surg.* 1964;34(4):406.

Correspondência para:

Aristoteles Bersou Junior
Avenida Cidade Jardim, 993 – São Paulo – SP - CEP 01453-000. E-mail: abersoujr@clinicabersou.com.br